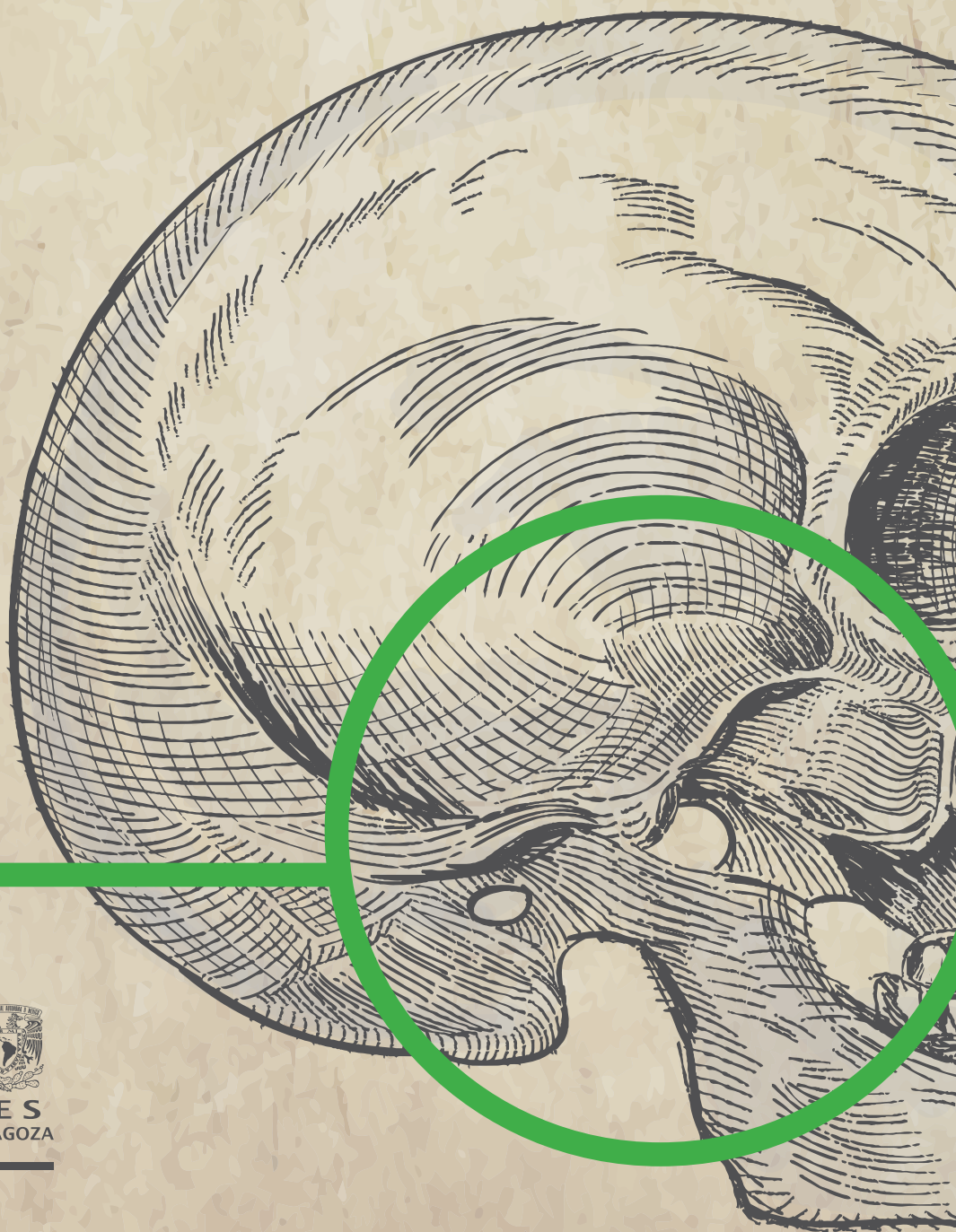

# ARTICULACIÓN TEMPOROMANDIBULAR, ALTERACIONES DIAGNÓSTICO Y TRATAMIENTO

Dr. Jesús Bernal Magaña





# **ARTICULACIÓN TEMPOROMANDIBULAR, ALTERACIONES, DIAGNÓSTICO Y TRATAMIENTO**

**Dr. Jesús Bernal Magaña**



Universidad Nacional Autónoma de México  
Facultad de Estudios Superiores Zaragoza



### **Datos para catalogación bibliográfica**

Autor: Jesús Bernal Magaña

**Articulación temporomandibular, alteraciones, diagnóstico y tratamiento.**

UNAM, FES Zaragoza, enero de 2017.

Peso: 7.7 MB

ISBN: 978-607-02-8757-2

Diseño de portada: Carlos Raziel Leaños

Diseño y formación de interiores: Claudia Ahumada Ballesteros

---

#### **DERECHOS RESERVADOS**

Queda prohibida la reproducción o transmisión total o parcial del texto o las ilustraciones de la presente obra bajo cualesquiera formas, electrónicas o mecánicas, incluyendo fotocopiado, almacenamiento en algún sistema de recuperación de información, dispositivo de memoria digital o grabado sin el consentimiento previo y por escrito del editor.

**Articulación temporomandibular, alteraciones, diagnóstico y tratamiento.**

**D.R. © Universidad Nacional Autónoma de México**

Av. Universidad # 3000, Col. Universidad Nacional Autónoma de México, C.U.,  
Delegación Coyoacán, C.P. 04510, México, D.F.

**Facultad de Estudios Superiores Zaragoza**

Av. Guelatao # 66, Col. Ejército de Oriente,  
Delegación Iztapalapa, C.P. 09230, México, D.F.

# Índice



## INTRODUCCIÓN

## OBJETIVOS

## ANTECEDENTES

### CAPÍTULO 1

- Embriología de la Articulación temporomandibular (ATM)
- Anatomía de la (ATM)
- Músculos de la masticación
- Fisiología de la ATM

### CAPÍTULO 2

- Examen físico y métodos básicos de exploración
  - Inspección
  - Palpación
  - Percusión
  - Auscultación
- Exploración de cabeza y cuello
- Examen de cavidad oral
- Examen físico de ATM
- Diagnóstico de ATM

### CAPÍTULO 3

- ALTERACIONES DE LA ATM
  - Trastornos de los músculos y de la ATM
  - Co-contracción protectora
  - Mialgia local no clasificada
  - Dolor miofacial
  - Miositis
  - Mioespasmo
  - Contractura miofibrótica
  - Neoplasia
- TRASTORNOS ARTICULARES INFLAMATORIOS

Sinovitis

Capsulitis

Retrodiscitis

Artritis

### ALTERACIONES NO INFLAMATORIAS

Osteoartrosis

Osteoartritis primaria y secundaria

### ALTERACIONES INFECCIOSAS DE LA ATM

Artritis infecciosa

Artritis reumatoide

### ALTERACIONES CONGÉNITAS Y DEL DESARROLLO

Aplasia

Hipoplasia

Hiperplasia

Anquilosis

### ALTERACIONES DE LA ATM DEGENERATIVAS

Artritis degenerativa secundaria (osteoartrosis)

Neoplasias

Osteoma

Osteocondroma

Condromatosis sonovial

Condrosarcoma

Osteosarcoma

Osteocondrosarcoma

### ALTERACIONES TRAUMÁTICAS DE LA ATM

Artritis Traumática

Osteoartritis

Fracturas

Fracturas en la arcada dentaria

Fracturas fuera de la arcada dentaria

Fracturas del ángulo mandibular

Fracturas de al rama mandibular

Fracturas del cóndilo mandibular

Fracturas de la apófisis coronoides

### CONCLUSIONES

### REFERENCIAS

# Introducción



El Cirujano Dentista en la actualidad debe poseer una formación académica sólida que le permita atender y enfrentar con éxito los tratamientos estomatológicos que brinda a sus pacientes; para lo cual el conocimiento profundo de las estructuras que forman el sistema estomatognático, de sus características y funcionamiento y de las patologías propias de este sistema, son elementos fundamentales para poder desarrollar una práctica clínica acorde con los requerimientos actuales que plantea un mundo más complejo y tecnificado.

La gnatología es un área del conocimiento que permite rehabilitar correctamente el sistema estomatognático, cuando por una u otra causa las estructuras que lo componen se han visto afectadas por una patología oral muy diversa.

El enfoque gnatológico se sustenta en la dinámica de dicho sistema y en la interrelación que guardan sus estructuras (dientes, músculos, articulación temporomandibular y ligamentos), durante el funcionamiento del mismo y cuyo conjunto se denomina axioma gnatológico, que hace referencia al dinamismo existente de todas y cada una de las estructuras que lo integran, ya que cada una desarrolla una función y el conjunto de estas permite el funcionamiento integral del sistema estomatognático.

A partir de la concepción que brinda el axioma gnatológico, es posible comprender como es que en determinados momentos de su funcionamiento y bajo ciertas condiciones biológicas, sociales o psicológicas este sistema puede verse afectado en algunos de sus componentes provocando alteraciones que ponen en riesgo la estabilidad del mismo.

La articulación temporomandibular es una estructura importante y compleja, el conocimiento profundo de la misma, ligado al de las otras estructuras que lo forman, proporciona los elementos necesarios que favorecen la operación de los tratamientos estomatológicos con una visión integral, que favorecerá grandemente una práctica clínica profesional estomatológica fundada en el trabajo multi e interdisciplinario, con el propósito de atender los requerimientos de salud de la población en nuestro país.



# Objetivos



Analizar la complejidad de la articulación temporomandibular para obtener un conocimiento profundo al respecto, que permita operar las diferentes alternativas terapéuticas existentes para solucionar los problemas que plantean los trastornos Temporomandibulares (TTM).

Poner al alcance de los recursos humanos en formación del área estomatológica, el conocimiento específico sobre los trastornos Temporomandibulares (TTM), para que obtengan diagnósticos precisos que les permitan prevenir y tratar en su caso dichas alteraciones con el propósito de brindar la mejor atención estomatológica en las clínicas universitarias.

Proporcionar a los estomatólogos un material bibliográfico actualizado en este tipo de patologías, que les permita suministrar una atención clínica estomatológica integral, acorde a las demandas actuales de la sociedad y de la formación de recursos humanos.





# Antecedentes

Las primeras referencias de la articulación temporomandibular (ATM) de que se tienen noticias provienen de Egipto, 3 000 años a.n.e., haciendo solamente mención a los trastornos que producía sin entrar a considerar su etiología<sup>1</sup>.

En el siglo V, a.n.e., *Hipócrates* descubrió un método para reducir la dislocación de la mandíbula, básicamente igual al que se emplea en la actualidad.

Los anatomistas *Vesalio* (siglo XIV) y *Jhon Hunter* (siglo XVI) son los precursores de los métodos quirúrgicos en la articulación gracias a los extensos estudios anatómicos que realizaron. En 1918, *Prentis* en colaboración con un dentista, *Summa*, empezó a relacionar los efectos de la falta de dientes con sobrecargas y atrofias de las estructuras de la articulación temporomandibular.

En 1920 los dentistas *Monson* y *Wight*, aplicaron este concepto a la sordera, refiriendo que si se restablecieran las normales relaciones entre los maxilares, esta mejoraba.

Pero no fue hasta 1934 que estos conceptos adquirieron la debida atención de médicos y estomatólogos, a partir de un artículo del Dr. *James Costen*, otorrinolaringólogo, que basándose en 11 casos, sugirió por primera vez que las alteraciones del estado dentario eran responsables de diversos síntomas del oído<sup>2</sup>.

A finales de los años 30 y durante la década de los 40, se aplicaban dispositivos de elevación de mordida, que el mismo *Costen* había sugerido y desarrollado por primera vez.

A finales de los años 40 y durante la década de los 50, se empezaron a examinar con mayor detenimiento las interferencias oclusales como el principal factor etiológico de los trastornos temporomandibulares (TTM).

En 1955 *Schwartz*, informó que era capaz de delinear a partir de pacientes con supuesto síndrome de articulación, un grupo más definitivo de individuos cuyos problemas estaban caracterizados por movimientos mandibulares dolorosos y limitados, debido en su opinión al espasmo de la musculatura masticatoria, y aplicó el término de síndrome de disfunción doloroso de la ATM a estos trastornos. Los estudios de este autor produjeron la primera desviación principal del estrecho concepto mecánico de una etiología oclusal, hacia una implicación más amplia del sistema estomatognático completo, así como hacia las características psicológicas del paciente<sup>3</sup>.

- 
- 1 Indira García Martínez, Zuilen J. Q. , Lourdes de los S. S., Rolando S. C. (2007). Actualización terapéutica de los trastornos temporomandibulares. Instituto Superior de Ciencias Médicas de La Habana. Facultad de Estomatología. Departamento de Prótesis. Revista Cubana de Estomatología versión On-line ISSN 1561-297X
  - 2 Rodríguez Recio O. (2003). Aspectos epidemiológicos de la disfunción craneomandibular. [en línea][fecha de acceso 23 mayo 2003]; disponible en: <http://www.rodriguerecio.com/dcm.html>. Costen JJB.(1946). Syndrome of ear and sinus symptoms dependent upon disturbed function of the temporomandibular joint. In Burket LW. Oral medicine. Diagnosis and treatment. Philadelphia: JB Lippincott Co.
  - 3 Schwartz L. (1963). Afecciones de articulación temporomandibular. Buenos Aires: Mundi S.A.;pp. 19-34.

La oclusión y, posteriormente, el estrés emocional, se aceptaron como los principales factores etiológicos durante los años 60 y principios de los 70. Más avanzada esta última década, llegó nueva información relativa a las estructuras intracapsulares como responsables también de los trastornos dolorosos a este nivel<sup>4</sup>.

A partir de la aceptación por parte de las asociaciones científicas del término: síndrome de Costen, esta alteración ha recibido distintos nombres como trastorno cráneo mandibular, trastorno temporomandibular y el síndrome de disfunción cráneo mandibular<sup>5</sup>.

Bonwill & Gysi 1985 y Ash & Ramjford, 1996; se consideran los pioneros en el tema oclusal, que por observación de la dinámica intermaxilar transtrusiva (movimiento mandibular de lateralidad en el plano transversal), y en usuarios de prótesis total, comienzan por sugerir un modelo conocido actualmente como "Oclusión bilateral balanceada" (que consiste en trayectorias laterotrusivas de contacto dental interarcada posterior completo compensado por contactos en balanza mediotrusivos contralaterales)<sup>6</sup>.

Actualmente con el aumento en la frecuencia de alteraciones muy diversas en el aparato estomatognático, el estudio profundo de las estructuras anatómicas que lo integran así como de la interacción entre las mismas hace necesario que los profesionales en esta área de la salud, tengan un conocimiento amplio de los trastornos que se presentan en la articulación temporomandibular y que se conocen como los trastornos Temporomandibulares (TTM), cuya denominación se ha modificado en el transcurso del tiempo, y con el avance del conocimiento se sabe más sobre su etiología, diagnóstico y tratamiento. Con base en lo anterior el presente manual pretende ser una herramienta actualizada que permita contar con un material bibliográfico que brinde la información necesaria para la obtención de diagnósticos precisos con relación a los trastornos Temporomandibulares (TTM), que permita la atención integral de estos problemas de salud que afectan a un gran número de pacientes.

---

4 Okeson PP. (1989). Temporomandibular disorders in children. *Pediatric Dent* ;II:325-9.

5 Rodríguez Recio O. (2003). Op. Cit.

6 Ramirez, L. M.\* & Ballesteros, L. E.\*\* (2012) Oclusión Dental: ¿Doctrina Mecanicista o Lógica Morfofisiológica? *International journal of odontostomatology. Int. J. Odontostomat.* vol. 6 no. 2 Temuco ago. Pp. 205-220.

# 1

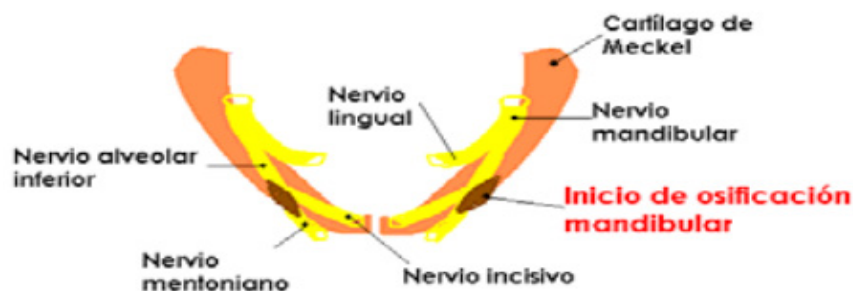
## Embriología de la mandíbula y articulación temporomandibular (ATM)

La primera estructura que se desarrolla en la región de la mandíbula es la rama mandibular del nervio trigémino. La presencia del nervio es un requisito para el proceso de inducción de la osteogénesis por la producción de factores neutropénicos<sup>7</sup>.

La osificación mandibular ocurre en una membrana osteogénica formada de la condensación ectomesenquimal, su desarrollo está ligado al cartílago de Meckel, al nervio dentario inferior y una rama del nervio del primer arco (división mandibular del V par).

La formación mandibular se inicia con un centro de osificación en proximidad del nervio mentoniano y avanza hacia caudal rodeando el contorno del cartílago de Meckel hasta su aparición lingual. El cuerpo y la rama de la mandíbula se forman dirigiéndose hacia los lados externos y el cartílago de Meckel avanza caudal y lingualmente.

Los dos cartílagos de Meckel, uno a cada lado de la línea media, se forman entre la 4<sup>a</sup>. y 5<sup>a</sup> semana de vida intrauterina, casi se encuentran en la línea media, de ahí divergen dorsalmente hasta la cavidad timpánica de cada oído medio.



### FORMACIÓN MANDIBULAR<sup>8</sup>

La mandíbula es el primer hueso craneal que se osifica, lo hace a partir de un centro, localizado en la región donde más tarde se desarrollará el germen del canino, la osteogénesis progresa hacia la línea media, bucal y lingualmente para formar un canal alrededor del cartílago<sup>9</sup>, y hacia atrás a lo

7 Sperber GH. (1989). Craniofacial Embriology. Dental Handbook. 4th. Edition. Wright. Great Britain.

8 Larsen W. Human Embriology. (1999). 2nd. Edition. Churchill Livingstone.

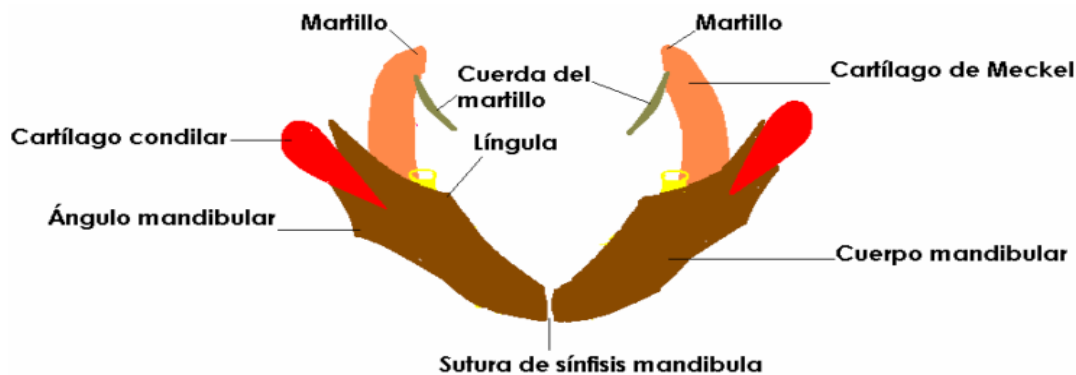9 Kjaer I, Keeling JW & Fischer B. (1999). The Prenatal Human Cranium- normal and- pathologic development. Munksgaard.

largo de la cara lateral del cartílago de Meckel, formando hueso alrededor del nervio dentario inferior. Adicionalmente, la formación ósea continúa hacia arriba para dar soporte al desarrollo de los gérmenes dentarios y aparecen las láminas alveolares desde las superficies bucal y lingual del canal. La rama mandibular se forma por una extensión de la osificación desde el cuerpo, hacia atrás y debajo del agujero dentario inferior<sup>10</sup>. La osificación del cuerpo avanza hacia atrás y se detiene en la zona que luego se va a convertir en la lingula mandibular, desde donde el cartílago de Meckel continúa dentro del oído medio.

El cartílago de Meckel se reabsorbe gradualmente y es reemplazado por una extensión de la osificación del hueso membranoso que está alrededor de él. Actualmente se sabe que la parte anterior del cartílago de Meckel participa en la formación de la sínfisis mandibular, mientras que la posterior sirve como una guía morfológica<sup>11</sup> (un esqueleto cartilaginoso) para la mandíbula embriológica y desaparece cerca de la semana 24.

**CARTÍLAGO SECUNDARIO.-** Alrededor de la séptima semana aparecen unas condensaciones mesenquimales en el futuro sitio del cóndilo mandibular que pronto se convierten en cartílagos secundario.

Aunque la mandíbula es un hueso de osificación intramembranosa durante su osteogénesis, su crecimiento es modificado por el desarrollo de lo que fue originalmente llamado cartílago accesorio<sup>12</sup>, o cartílago secundario<sup>13</sup> dado que aparece en un hueso donde la osificación ya ha comenzado y no es parte de los cartílagos primarios. Petrovic afirma en su teoría que la mandíbula responde a través del cóndilo como un sitio de crecimiento secundario, al crecimiento del maxilar superior alcanzándolo través de la oclusión, lo que él denomina el comparador periférico.



**FORMACIÓN DEL CÓNDILO<sup>14</sup>**

10 Sperber GH. (1989). Craniofacial Embriology. Dental Handbook. 4th Edition. Wright. Great Britain.

11 Kjaer I. (1975). Histochemical investigation on the symphysis menti in the human fetus related to fetal skeletal maturation in the hand and foot. Acta anat. 93:606- 633.

12 Merikle MC. (2002). Craniofacial Development, Growth and Evolution. 1st Edition. Bateson Publishing. Bressingham; Norfolk. England.

13 Petrovic AG. (1984). An experimental and cybernetic approach to the mechanism of action of functional appliances on the mandibular growth. In: Mc Namara JA, Jr (ed). Malocclusion and the periodontium, Monograph 15, Craniofacial Growth Series, Center for Human Growth and Development, University of Michigan. Ann Arbor. Mich.

14 Merikle MC. (2002). Craniofacial Development, Growth and Evolution. 1st Edition. Bateson Publishing. Bressingham, Norfolk, England.

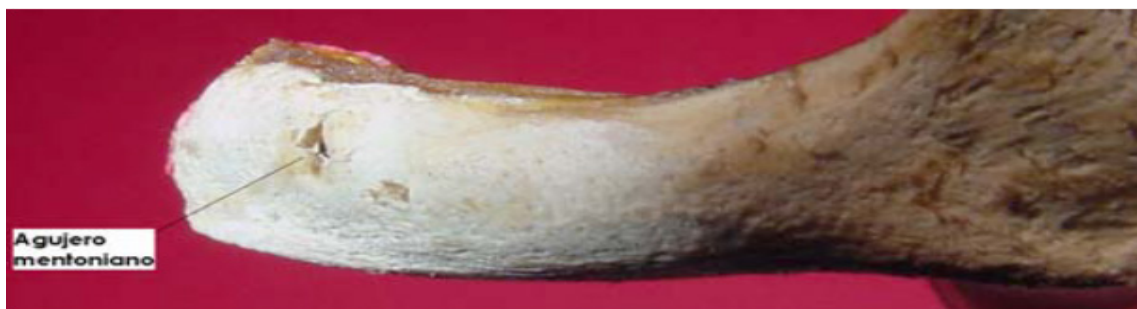El cóndilo mandibular es un cartílago secundario, desarrollado independientemente del cartílago de Meckel<sup>15</sup>, su desarrollo es un importante e integral paso en la morfogénesis de la articulación definitiva. Tiene forma de zanahoria y está ensamblado a la osificación del cuerpo y rama mandibular, desde la región del agujero dentario hasta la articulación.

**Sínfisis mandibular.-** Se forma a partir de cartílago, tanto del secundario como del de Meckel<sup>16</sup>, cruzando la línea media y uniendo las dos mitades cuando el embrión tiene 100 mm de longitud corona rabadilla (C-R).

**Proceso alveolar.-** Se forma a medida que se desarrollan los dientes, el tejido óseo es depositado por aposición alrededor de los gérmenes dentarios, antes de que ellos mineralicen, y su crecimiento causa que el proceso se incremente en altura.

**Agujeros y canales óseos mandibulares.-** La osificación intramembranosa se extiende dorsal y centralmente para formar el cuerpo y la rama de la mandíbula. La presencia previa del paquete neurovascular asegura la formación del agujero y canal mandibular, así como del agujero mentoniano.

El agujero mentoniano es el primer agujero mandibular que se forma por encerramiento del nervio mentoniano dentro del tejido óseo.



**FORMACIÓN AGUJERO MENTONIANO<sup>17</sup>**

**Mandíbula posnatal.-** La investigación sobre crecimiento posnatal de la mandíbula se inicia con las publicaciones de John Junter 1778<sup>18</sup>, donde afirma que la mandíbula no crece por una simple adición de hueso en todas las superficies externas y que la reabsorción es esencial para un normal crecimiento y desarrollo final de la mandíbula. Fundamentados en el conocimiento científico, se sabe en la actualidad que los mecanismos de crecimiento mandibular se enmarcan en dos tipos: el crecimiento cartilaginoso, presente en las formas del cóndilo y sínfisis mandibulares y el modelamiento periostal – endostal que es fundamental en el crecimiento mandibular, ya que

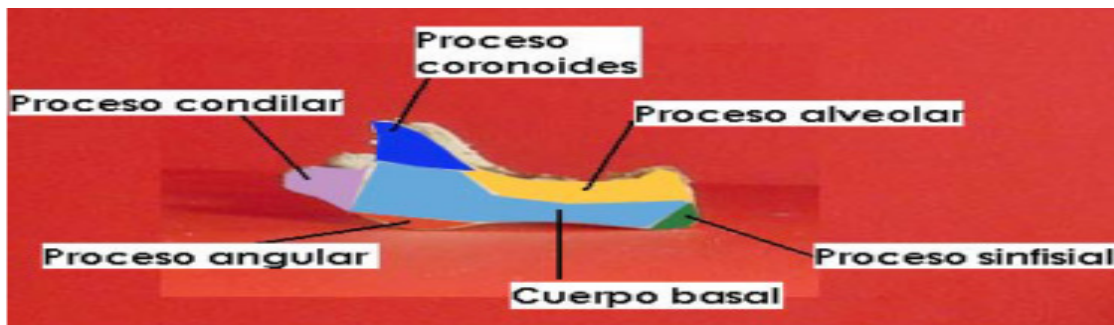
15 Meikle Mc. (2002). Op. Cit. P- 215.

16 Williams PL. (1999). Grays Anatomy. 38th Edition. Ed. Churchill Livingstone.


17 Sperber GH. (1989). Craniofacial Embriology. Dental Handbook.4th. Edition. Wright. Great Britain.

18 Meikle MC. (2002). Op. Cit. P- 220.

cambia el tamaño y la forma tanto del cuerpo como de la rama mandibular a lo largo del desarrollo.<sup>19</sup> La mandíbula se puede dividir funcionalmente en unidades que explican su cambio en forma y tamaño. El hueso basal del cuerpo forma una unidad que esta acoplada al huso alveolar, a los proceso coronoides y condilar y al mentón.



UNIDADES FUNCIONALES MANDÍBULA 18 SEMANAS VIU<sup>20</sup>



UNIDADES FUNCIONALES MANDÍBULA A LOS 3 AÑOS<sup>21</sup>

La forma y tamaño de las unidades funcionales se modifica de forma proporcional, cada unidad funcional esta influenciada en su patrón de crecimiento por una matriz funcional que actúa sobre el hueso: los dientes actúan como matriz funcional de la unidad alveolar; la acción de los músculos temporales influencia el proceso coronoides, los músculos masetero y pterigoideo medio actúan sobre el ángulo y la rama de la mandíbula; y el pterigoideo lateral y el tejido ligamentosos retrocondíleo tiene influencia sobre el proceso condilar. El funcionamiento y crecimiento de la lengua y los músculos periorales y la expansión de las cavidades oral y faríngea, dan un estímulo para que el crecimiento mandibular logre su máximo potencial.<sup>22</sup> De los huesos faciales la mandíbula es la que tiene la mayor variación morfológica.

19 Sperber GH. (1989). Op. Cit. P-221.

20 Sperber GH. (1989). Craniofacial Embriology. Dental Handbook. 4th Edition. Wright. Great Britain.

21 Enlow DH. (1990). Facial Growth.#a. Edition. W.B. Sander. Philadelphia.

22 Sperber GH. (1989). Op. Cit..

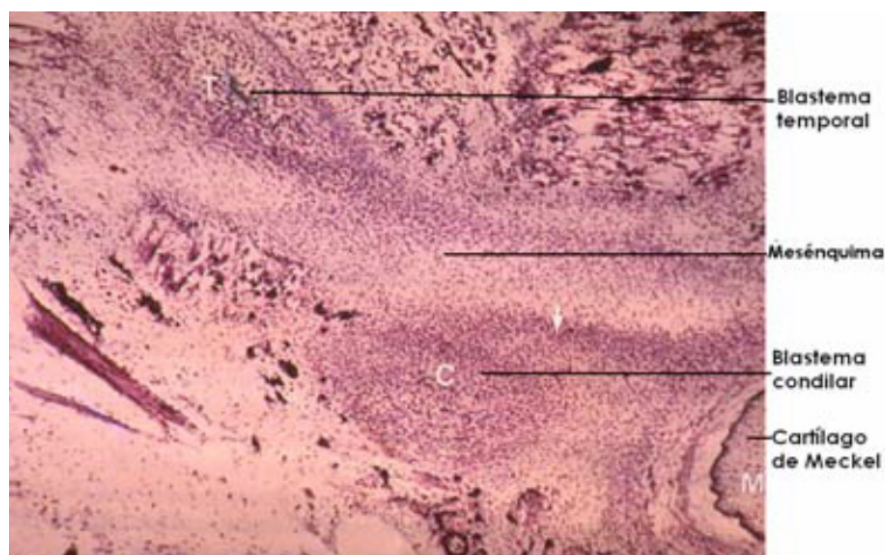
El crecimiento posnatal en la mandíbula se da principalmente en el cartílago condilar, bordes posteriores de la rama y rebordes alveolares, dicho crecimiento es dado por aposición ósea, lo que favorece un aumento en altura, anchura y longitud mandibular. Sin embargo debe destacarse que existen en ella numerosas zonas de modelación que están sujetas a influencias locales funcionales que reabsorción selectiva y desplazamiento de elementos mandibulares individuales.<sup>23</sup>

## ARTICULACIÓN TEMPOROMANDIBULAR

La articulación temporomandibular está compuesta por un conjunto de estructuras anatómicas que, con la ayuda de grupos musculares específicos, permite a la mandíbula ejecutar variados movimientos aplicados a la función masticatoria (apertura y cierre, protrusión, retrusión y lateralidad).

Entre los dos maxilares, se encuentran los dientes superiores e inferiores que mantienen una relación de interdependencia con la ATM, cualquier trastorno funcional o patológico de localización en cualquiera de estos es capaz de alterar la integridad de sus respectivos elementos constitutivos.

Está compuesta por el cóndilo mandibular, disco articular, cavidades sinoviales, cápsula articular, ligamentos articulares y fosa articular. Puede ser considerada como una articulación de desarrollo secundario, tanto fillogenética como ontogénicamente. Los movimientos de apretura bucal comienzan en la 8ª semana, antes que la articulación temporomandibular definitiva se desarrolle.<sup>24</sup>



### BLASTEMA TEMPORAL

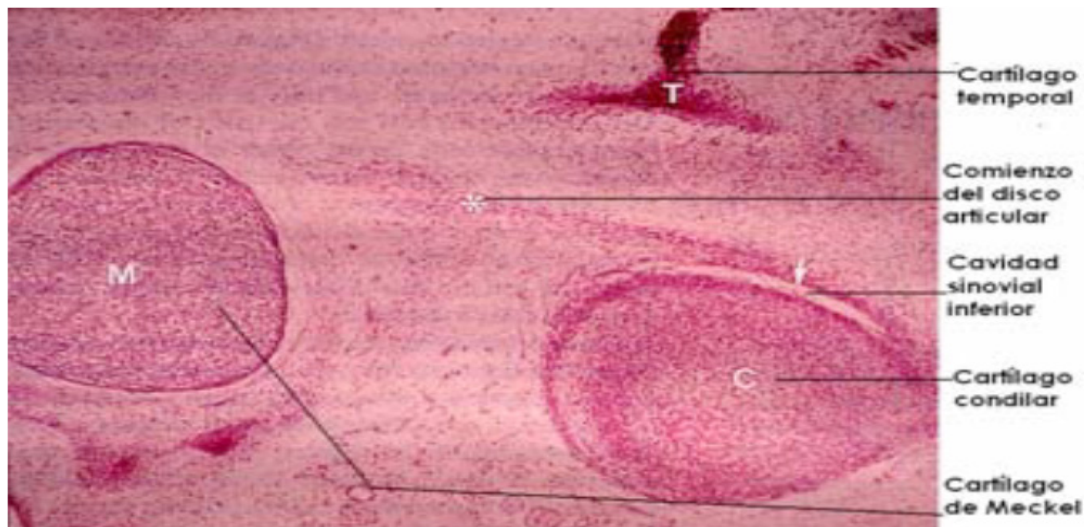
Su desarrollo, se da desde los blastemas condilary temporal, bastante separados que crecen uno hacia el otro. El blastema temporal proviene de la cápsula ótica, el blastema condilar es inicialmente

23 Enlow DH. (1990). Facial Growth. 3rd. Edition. W.B. Sander. Philadelphia.

24 Sperber GH. (1989). Op. Cit p-226.



una condensación mesenquimal que luego formará el cartílago condilar secundario de la mandíbula. En contraste con otras articulaciones sinoviales, las caras articulares de la fosatemporal y el cóndilo mandibular son fibrocartílago, más que cartílago hialino. En el cóndilo mandibular el cartílago subyacente es un sitio de crecimiento.<sup>25</sup>



**BLASTEMA CONDILAR**<sup>26</sup>

### ANATOMÍA DE LA ARTICULACIÓN TEMPOROMANDIBULAR (ATM)

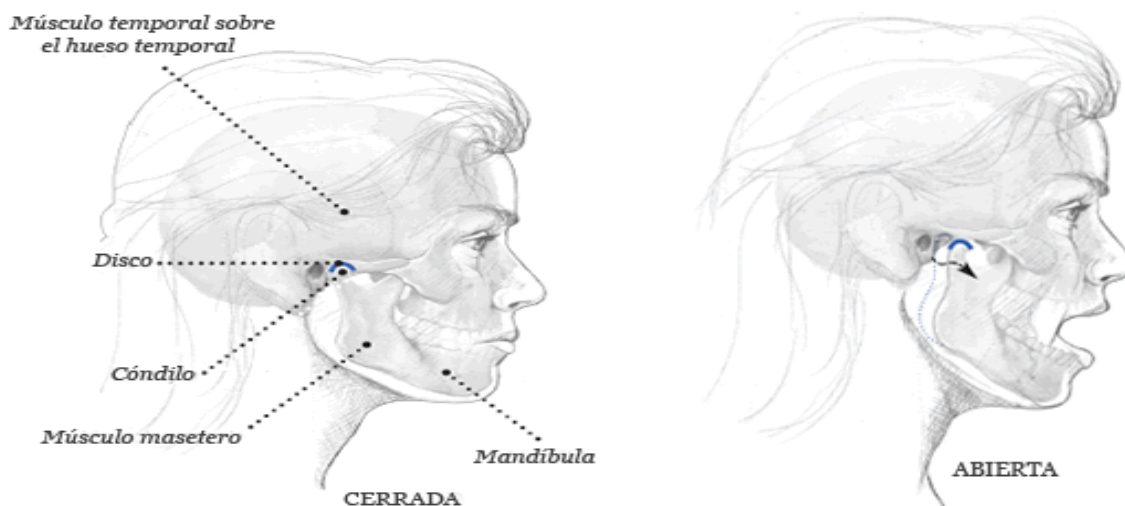
La articulación temporomandibular está compuesta por un conjunto de estructuras anatómicas que, con la ayuda de grupos musculares específicos, permite a la mandíbula ejecutar variados movimientos aplicados a la función masticatoria (apertura y cierre, protrusión, retrusión, lateralidad).

Las articulaciones temporomandibulares conectan el maxilar inferior, conocido como mandíbula, al hueso en el lado de la cabeza, llamado hueso temporal. En realidad se trata dos articulaciones, una a cada lado de la cabeza, que funcionan sincronizadamente. Son las únicas articulaciones móviles que hay en el complejo craneofacial.

Debido a que estas articulaciones son flexibles, la mandíbula puede moverse suavemente de arriba a abajo y de lado a lado, permitiéndonos hablar, masticar y bostezar. Los músculos se acoplan a las articulaciones mandibulares y las rodean controlando su posición y movimiento.

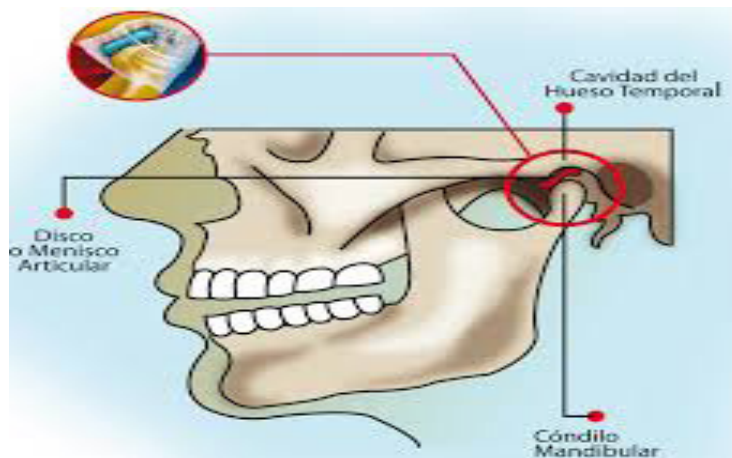
25 Van der Linden E, Burdi AR, Jongh HG. (1999). Critical periods in the prenatal morphogenesis of the human lateral pterygoid muscle, the mandibular condyle, the articular disk, and the medial articular capsule. *Am J Orthod Dentofac Orthop.*91:22-8.

26 Bjork A. (1969). Prediction of mandibular growth rotation. *Am. J Orthod.* 55: 585- 599.



### ARTICULACIÓN TEMPOROMANDIBULAR<sup>27</sup>

El Diccionario de Términos Médicos, la describe como una «articulación bicondílea entre la fosa mandibular y el tubérculo articular del hueso temporal por arriba y el cóndilo de la mandíbula por abajo, estabilizada por un disco articular, que permite movimientos de descenso y elevación así como desplazamientos anteriores, posteriores y laterales de la mandíbula.<sup>28</sup>



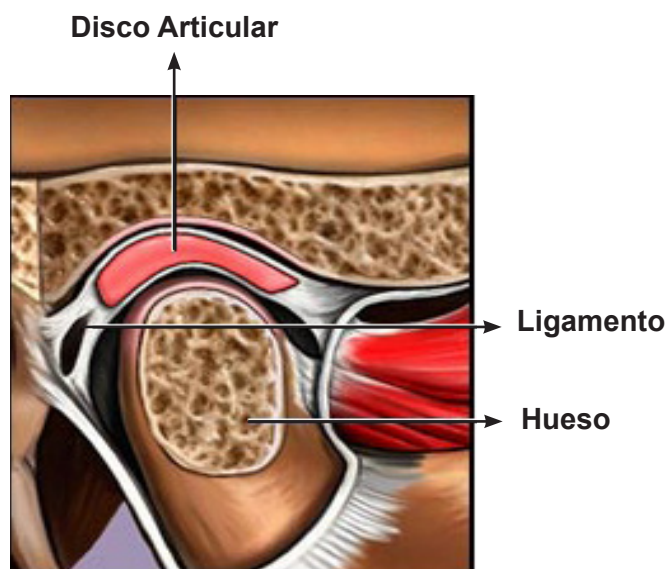
### ARTICULACIÓN TEMPOROMANDIBULAR<sup>29</sup>

27 [https://www.google.com.mx/search?q=articulacion+temporomandibular&biw=1242&bih=591&tbm=isch&tbo=u&source=univ&sa=X&sqi=2&ved=0ahUKEwj70JnY4P\\_NAhVMxYMKHQuOB2wQsAQILw#imgrc=im871BdTMAuUFM%3A](https://www.google.com.mx/search?q=articulacion+temporomandibular&biw=1242&bih=591&tbm=isch&tbo=u&source=univ&sa=X&sqi=2&ved=0ahUKEwj70JnY4P_NAhVMxYMKHQuOB2wQsAQILw#imgrc=im871BdTMAuUFM%3A). Fecha de consulta:19-07-2016.

28 Posel P. y Schulte E. (2000). Estructura del cuerpo humano Sobotta. Ed. Marbán. ISBN 84-7101-294-4.

29 Articulación Temporomandibular. [https://www.google.com.mx/search?q=articulacion+temporomandibular&biw=1242&bih=591&tbm=isch&tbo=u&source=univ&sa=X&sqi=2&ved=0ahUKEwj70JnY4P\\_NAhVMxYMKHQuOB2wQsAQILw#imgrc=puPGF\\_xS-fNkVM%3A](https://www.google.com.mx/search?q=articulacion+temporomandibular&biw=1242&bih=591&tbm=isch&tbo=u&source=univ&sa=X&sqi=2&ved=0ahUKEwj70JnY4P_NAhVMxYMKHQuOB2wQsAQILw#imgrc=puPGF_xS-fNkVM%3A). Fecha de consulta:19-07-2016.

La ATM está formada por el cóndilo de la mandíbula con las fosas mandibulares de la porción petrosa del temporal. Entre ellos existe una almohadilla fibrosa: Disco articular. Por encima y por debajo de este disco existen pequeños compartimentos en forma de saco denominados cavidades sinoviales. Toda está rodeada de una cápsula articular fibrosa. La cara lateral de esta cápsula es más gruesa y se llama ligamento temporomandibular, evitando que el cóndilo se desplace demasiado hacia abajo y hacia atrás, además de proporcionar resistencia al movimiento lateral. Los cóndilos temporal y mandibular son los únicos elementos activos participantes en la dinámica articular por lo que se considera a esta articulación una Diartrosis doble condílea (bicondílea es cuando los 2 cóndilos están en el mismo sector enfrentados a 2 cavidades para articularse).



DISCO ARTICULAR<sup>30</sup>

**Cóndilo mandibular:** Es una eminencia elipsoidea situada en el borde superior de la rama ascendente de la mandíbula, a la que está unida por un segmento llamado cuello del cóndilo. La superficie articular tiene dos vertientes: Una anterior, convexa, que mira arriba y adelante y otra posterior, plana y vertical.

El tubérculo articular y la fosa mandibular representan las superficies articulares del temporal, en correspondencia con la de la mandíbula. La cavidad glenoidea se encuentra dividida en dos zonas, separadas por la cisura de Glasser: Una zona anterior, articular, y una zona posterior que corresponde a la pared anterior de la región timpánica del temporal (no articular). En la parte más profunda de la cavidad glenoidea la pared es muy fina siendo esa una zona con alta vulnerabilidad a fracturas. Ambas superficies articulares están cubiertas por tejido fibroso que resiste los roces. Está ausente en la parte más profunda. Amortigua las presiones y las distribuye sobre las superficies articulares.

<sup>30</sup> Disco articular. <https://raulromerodelrey.wordpress.com/2015/09/02/anatomia-de-la-articulacion-temporomandibular-atm/>.  
Fecha de consulta: 19-07-2016.

## Sistema ligamentoso

**Cápsula articular:** Revestimiento fibroso y laxo alrededor de toda la articulación. Permite una gran amplitud de movimientos. Se inserta en las superficies óseas de la vecindad. Está formada por dos planos de haces de fibras verticales: Uno superficial, de fibras largas y gruesas, desde la base del cráneo al cuello de la mandíbula. Otro profundo, de fibras cortas, que van del temporal al menisco, y del menisco al cóndilo mandibular. La cápsula articular es delgada en casi toda su extensión, sobre todo en la parte anterior, donde se insertan algunos fascículos de los músculos pterigoideos externos. En zonas donde las fuerzas de tracción son mayores se engrosa para formar los ligamentos de refuerzo. En la parte posterior de la ATM, a los haces fibrosos de la cápsula se añaden unos haces elásticos que nacen cerca de la cisura de Glasser y se insertan en la parte posterior del menisco (haces retroarticulares). Estos haces facilitan el desplazamiento del menisco, pero también limitan su recorrido y el del cóndilo en los movimientos de descenso y los dirigen hacia atrás cuando la mandíbula está en reposo. Se les conoce también como frenos meniscales.

- **Ligamentos de refuerzo:** Tienen una función pasiva; sólo limitan los movimientos. Son intrínsecos a la cápsula (son engrosamientos de la misma):
- **Ligamento lateral externo:** Es el principal medio de unión de la ATM, reforzándola por fuera.
- **Ligamento lateral interno:** Ocupa el lado interno de la cápsula. Es más delgado que el externo.
- **Ligamento anterior y Ligamento posterior:** Estos son simples engrosamientos mal delimitados.

**Ligamentos accesorios:** No son exactamente elementos integrantes de la ATM, pero sí contribuyen a limitar sus movimientos extremos. Son el esfenomandibular, el estilomandibular, y el pterigomandibular.

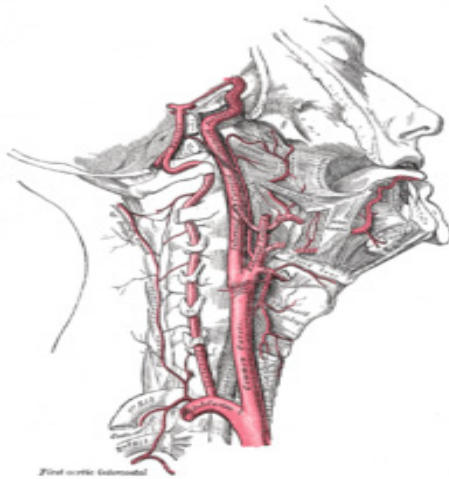
## Sinoviales

Son membranas de tejido conectivo laxo que tapizan la cápsula articular por su superficie interior. Es la parte más ricamente vascularizada de la articulación. Segrega el líquido sinovial: líquido viscoso que lubrica la articulación. Son dos: La membrana sinovial superior y la membrana sinovial inferior.

**Irrigación sanguínea.-** Las arterias de la ATM proceden de varios orígenes:

- Arteria temporal superficial, rama de la arteria carótida externa.
- Arteria timpánica, arteria meníngea media y arteria temporalprofunda media, ramas de la arteria maxilar.
- Arteria parotídea, rama de la arteria auricular posterior.
- Arteria palatina ascendente, rama de la arteria facial.
- Arteria faríngea ascendente.<sup>31</sup>

31 Michel Dufour. (2004). Anatomía del aparato locomotor. Tomo III (Cabeza y Tronco). Ed. Masson. ISBN : 84-458-1282-3



ARTERIA FARÍNGEA

### Arteria carótida con sus ramas en relación con cuello y mandíbula.<sup>32</sup>

Con base en el axioma gnatólógico las articulaciones guían los movimientos mandibulares, los músculos activan los movimientos, los ligamentos los limitan y los dientes detienen los movimientos cuando se da la máxima intercuspidación, es decir al ocluir.

### MÚSCULOS DE LA MASTICACIÓN

Los músculos principales son el: temporal, masetero, pterigoideo externo, pterigoideo interno.

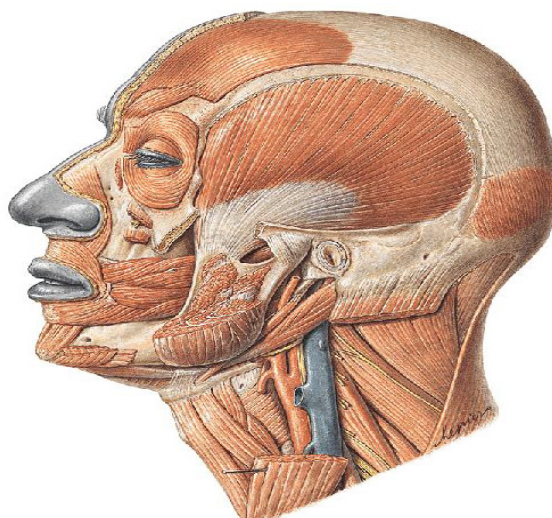
**Temporal.-** Es un fuerte músculo elevador de la mandíbula situado a cada lado de la cabeza y ocupa la fosa temporal por arriba del arco cigomático y se extiende en forma de abanico, cuyo vértice se inserta en la apófisis coronoides de la mandíbula.

**Inserción.-** Por arriba se inserta en la línea curva temporal inferior, en la fosa temporal y mediante un haz accesorio en la cara interna del arco cigomático. De ahí sus fibras convergen sobre una lámina fibrosa y mediante un tendón nacarado acaba en el vértice, bordes y cara inferior de la apófisis coronoides.

**Acción.-** Al contraerse eleva la mandíbula y también la dirige hacia atrás; en esta última actividad intervienen los haces posteriores.

**Inervación.-** Temporal profundo anterior, ramo motor destinado a la parte anterior del músculo; proviene del nervio temporobucal del tronco anterior del nervio mandibular del Nervio Trigémino. Temporal profundo medio, se dirige hacia fuera y arriba para alcanzar la cresta esfenotemporal y se distribuye en los haces medios. Temporal profundo posterior: se dirige a los haces del músculo temporal. Ambos pertenecen al tronco anterior del nervio mandibular del Nervio Trigémino.

32 Testut, L. y Latarjet, A. (1986). Anatomía Humana. Salvat Editores. ISBN 84-345-1144-4.



**MÚSCULO TEMPORAL**<sup>33</sup>

**Irrigación.-** Proviene de la arteria temporal profunda anterior y la arteria temporal profunda media que proviene de los ramos ascendentes colaterales de la arteria maxilar interna. Arteria temporal profunda posterior rama colateral de la arteria temporal superficial. Ambas son ramas terminales de la arteria carótida externa.

**Masetero.-** Es el más superficial de los músculos masticadores y palpables cuando se cierra con fuerza la mandíbula. Es un músculo amplio y de forma rectangular. Posee dos fascículos, uno superficial y otro profundo.

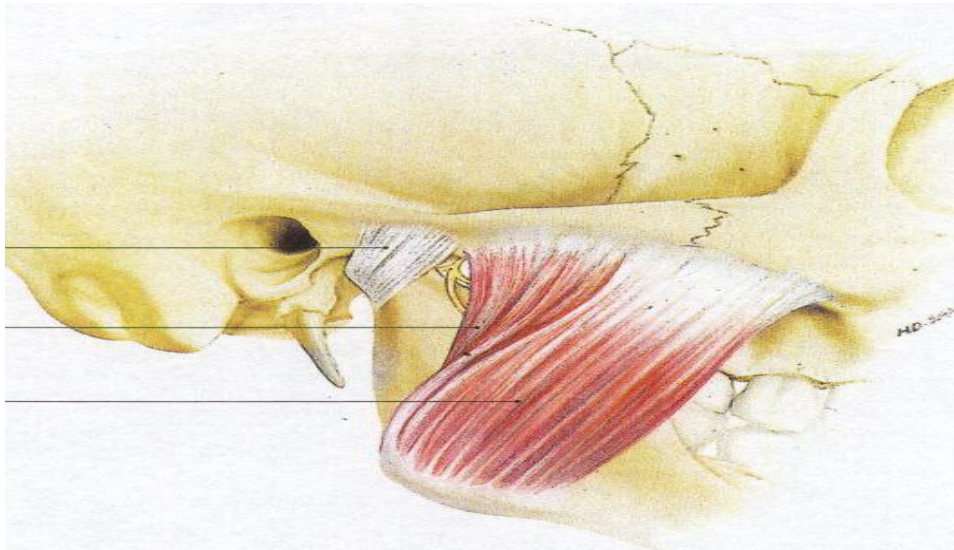
**Inserción.-** Haz superficial, en los dos tercios anteriores del borde inferior del arco cigomático e inferiormente en el ángulo de la mandíbula y sobre su cara externa. Haz profundo, en el borde inferior y cara interna de la apófisis cigomática y termina en la cara externa de la rama ascendente de la mandíbula.

**Acción.-** Al contraerse de forma simultánea eleva la mandíbula.

**Inervación.-** Nervio maseterino que proviene del nervio tempormaseterino, del tronco anterior del nervio mandibular del Nervio Trigémino, se distribuye en la cara interna del músculo.

**Irrigación.-** Por la arteria maseterina, proveniente de la rama descendente de los ramos colaterales de la maxilar interna, rama terminal de la carótida externa.

<sup>33</sup> Martínez M.E. Músculos Masticadores. [www.enriquemartinezmartinez.com/wp-content/uploads/2013/08/7.pdf](http://www.enriquemartinezmartinez.com/wp-content/uploads/2013/08/7.pdf). Fecha de consulta 19-07-2016.



**MÚSCULO MASETERO HAZ SUPERFICIAL Y PROFUNDO** <sup>34</sup>

**Pterigoideo externo.-** Se extiende de la apófisis pterigoides al cuello del cóndilo de la mandíbula. Se encuentra dividido en 2 haces, uno superior o esfenoidal y otro inferior o pterigoideo.

**Inserciones:** El haz superior se inserta en el ala mayor del esfenoides. Inervación e irrigación del músculo masetero. El haz inferior se inserta sobre la cara externa del ala externa de la apófisis pterigoides. Ambos haces se dirigen a la fosita pterigoidea del cóndilo mandibular.

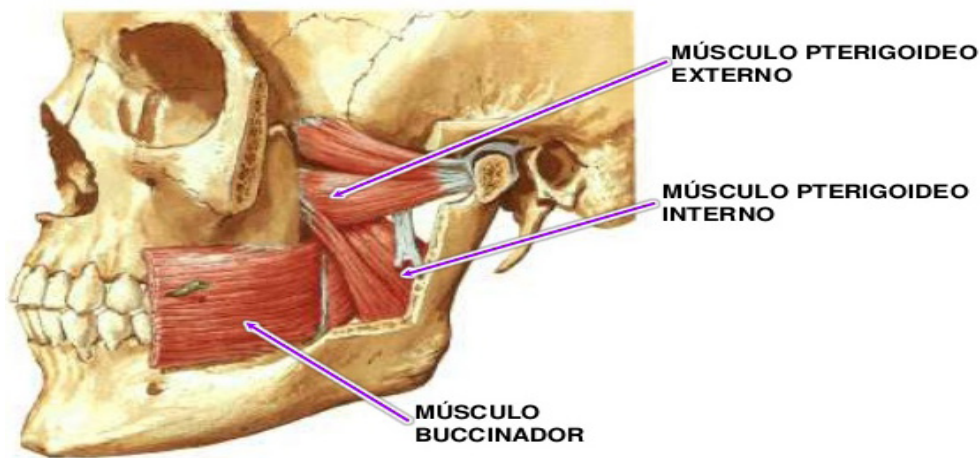
**Acción:** La contracción simultánea de ambos pterigoideos externos produce movimientos de proyección hacia delante de la mandíbula. Si se contraen aisladamente, la mandíbula ejecuta movimientos laterales hacia uno y otro lado, cuando estos movimientos son alternativos y rápidos, se llama de diducción y son los principales en la masticación.

**Inervación:** Nervio bucal, rama del nervio temporobucal que pertenece al tronco anterior del nervio mandibular del Nervio Trigémino.

**Irrigación:** Arteria meníngea media y meníngea menor, ramas ascendentes de la maxilar interna, rama terminal de la carótida externa. Arteria exocraneana, rama terminal de la arteria meníngea media. Arteria bucal y pterigoidea, ramas descendentes de la arteria maxilar interna, rama terminal de la carótida externa.

<sup>34</sup> Martínez M.E. Op. Cit. p.3

## MÚSCULOS DE LA MASTICACIÓN

MÚSCULOS PTERIGOIDEO EXTERNO E INTERNO<sup>35</sup>

**Pterigoideo interno (medial).- Inserción:** Se inserta superiormente en la cara interna del ala externa de la apófisis pterigoides y cara externa del ala interna y por el fascículo palatino de Juvara en la apófisis piramidal del palatino y de ahí sus fibras se dirigen para terminar en la cara interna del ángulo de la mandíbula.

**Acción:** Es un músculo elevador de la mandíbula; pero debido a su posición proporciona pequeños movimientos laterales.

**Inervación:** Por la rama del pterigoideo interno, primera rama del tronco posterior del nervio mandibular del Nervio Trigémino.

**Irrigación:** Arteria pterigoidea, ramo cervical de la facial, rama colateral de la carótida externa. Arteria meníngea menor, rama ascendente de la maxilar interna de la rama terminal de la carótida externa. Arteria dentaria inferior y pterigoidea, ramas descendentes de la maxilar interna, rama terminal de la carótida externa.

## MÚSCULOS HIOIDEOS

## Suprahiodeos:

- Digástrico.
- Estilóideo.

<sup>35</sup> Músculos Pterigoideo externo e interno. [https://www.google.com.mx/search?q=musculos+de+la+masticacion&biw=1242&bih=591&tbn=isch&tbo=u&source=univ&sa=X&sqj=2&ved=0ahUKEwiG67\\_b8P\\_NAhXEy4MKHUQ1AEkQ7AklJw#imgrc=uwBoz5YSAG1EsM%3A](https://www.google.com.mx/search?q=musculos+de+la+masticacion&biw=1242&bih=591&tbn=isch&tbo=u&source=univ&sa=X&sqj=2&ved=0ahUKEwiG67_b8P_NAhXEy4MKHUQ1AEkQ7AklJw#imgrc=uwBoz5YSAG1EsM%3A) Fecha de consulta 19-07-2016.



## Articulación temporomandibular, alteraciones, diagnóstico y tratamiento

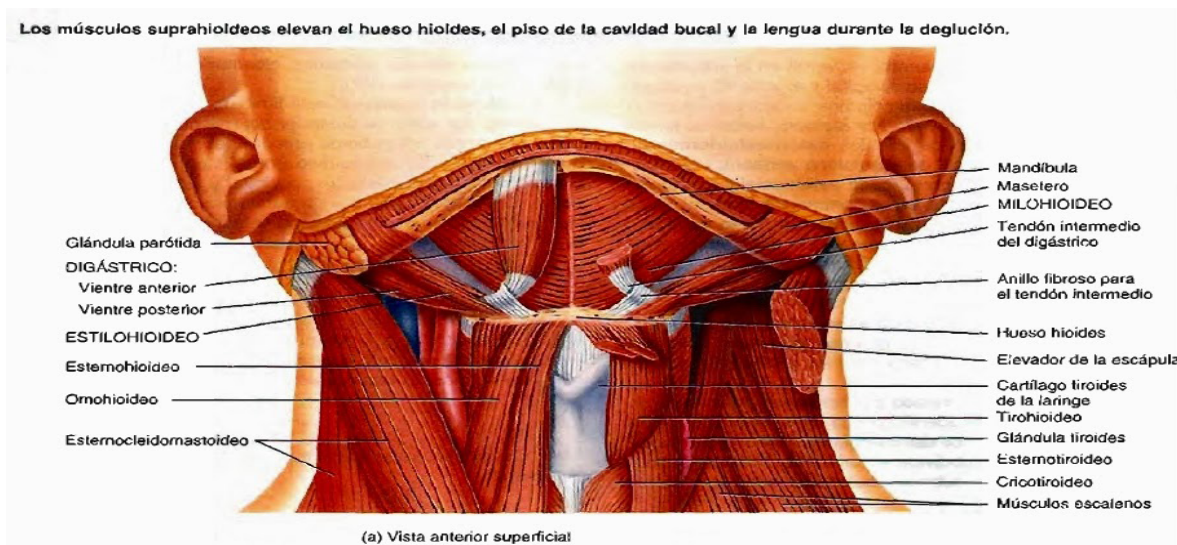
- Milohioideo.
- Genihioideo.

### Infrahiodeos:

- Esternohioideo.
- Omohioideo.
- Esternotirohioideo
- Tirohioideo.

Músculo facial que participa en la masticación:

- Buccinador



### MÚSCULOS SUPRA E INFRAHIOIDEOS<sup>36</sup>

### FISIOLOGÍA DE LA ATM

Es muy importante tener un conocimiento profundo del funcionamiento de la ATM, el que se aplica en la elaboración del diagnóstico, pronóstico y tratamiento de múltiples patologías del aparato estomatognático.

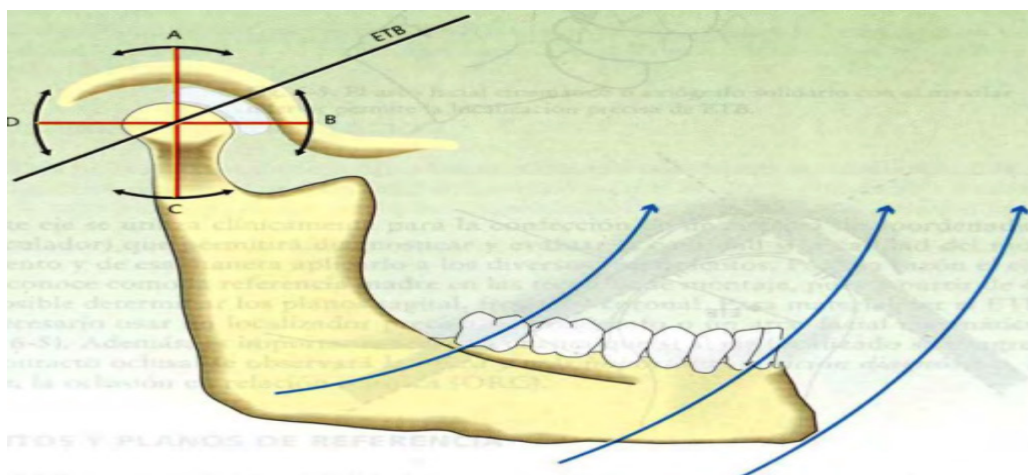
<sup>36</sup> Músculos supra e infrahiodeos. [https://www.google.com.mx/search?q=musculos+de+la+masticacion&biw=1242&bih=591&tbm=isch&tbo=u&source=univ&sa=X&sqi=2&ved=0ahUKEwiG67\\_b8P\\_NAhXEy4MKHUQ1AEkQ7AklJw#tbm=isch&q=musculos+suprahiodeos+e+infrahiodeos&imgcr=O-36T7C6KGBYeM%3A](https://www.google.com.mx/search?q=musculos+de+la+masticacion&biw=1242&bih=591&tbm=isch&tbo=u&source=univ&sa=X&sqi=2&ved=0ahUKEwiG67_b8P_NAhXEy4MKHUQ1AEkQ7AklJw#tbm=isch&q=musculos+suprahiodeos+e+infrahiodeos&imgcr=O-36T7C6KGBYeM%3A). Fecha de Consulta 19-07-2016.

Es relevante considerar que el sistema cráneo mandibular esta formado por el cráneo, la maxila, mandíbula, el hueso hioides, el cinturón del cuarto superior y las vertebra cervicales. Todas estas estructuras se relacionan entre sí con la musculatura masticatoria, supra e infrahiodea y la cervical; el equilibrio que se produce entre las estructuras óseas y musculares tiene un efecto directo en las posiciones mandibulares, así como en las relaciones que tiene la mandíbula con el cráneo y con la maxila. Para que las posiciones se produzcan existe una interacción entre las estructuras óseas, músculos y articulaciones.

La ATM es la estructura que guía los movimientos mandibulares, esta formada por el cóndilo de la mandíbula y la cavidad glenoidea del hueso temporal, entre ambas superficies se encuentra el disco o menisco articular, la capsula articular cubre las estructuras y al interior de la articulación se encuentra el líquido sinovial que lubrica las estructura anatómicas que la forman.

El cóndilo efectúa dos movimientos dentro de la cavidad glenoidea: rotación y traslación, las rotaciones son pequeñas y siempre se dan dentro de esta cavidad, la traslación es un movimiento amplio en el que los cóndilos producto de la forma anatómica de la cavidad glenoidea se desliza hacia delante y abajo durante la función. Ambos movimientos no son puros existe una combinación de ambos durante el funcionamiento de la mandíbula.

La articulación temporomandibular es una articulación compleja porque realiza movimientos en tres planos simultáneos: sagital, frontal y vertical; en el centro del cóndilo se encuentra el centro de rotación, que no es otra cosa más que el sitio donde se intersectan los tres planos, la mandíbula poseé dos cóndilos por lo tanto existen dos centros de rotación: derecho e izquierdo.



**CENTRO DE ROTACIÓN DEL CÓNDILO** <sup>37</sup>

37 Aníbal A, Albertini J.S. Oclusión y Diagnóstico en rehabilitación oral. México: Editorial Panamericana; 1999. <http://oclusionyodonto.blogspot.mx/2015/02/cinematica-mandibular.html>. Fecha De Consulta 19-07-2016

Son tres las posiciones de la mandíbula que se consideran básicas:

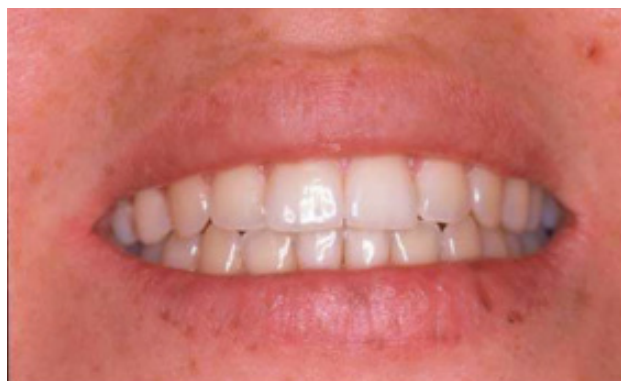- Posición de máxima intercuspidación PMI o MIC.
- Posición postural mandibular PPM.
- Posición retruída ligamentosa PRL.

**Posición de máxima intercuspidación.**- Es la posición habitual de un paciente al cerrar la mandíbula y acercarla con el maxilar. A este acto se le denomina ocluir. Por lo tanto cuando la mandíbula eleva se produce un mayor número de contactos dentarios y por lo tanto se encuentra en esta posición de máxima intercuspidación.

Al indicarle a un paciente que ocluya esta posición no se alcanza inmediatamente, ya que el cierre puede darse en otra posición (mesial, posterior o combinaciones de éstas).

Esta posición se define como la relación entre el maxilar y la mandíbula cuando las piezas dentarias ocluyen plenamente interdigitadas, donde los dientes están en una relación muy estrecha con la mayor cantidad de contactos dentarios oclusales. Se trata de un posición dentaria, sin intervención de las estructuras articulares y musculares; para que exista se requiere que existan dientes que contacten entre sí, esta influenciada por la posición dentaria, en los pacientes pueden existir variaciones de su Posición de máxima intercuspidación (PMI) dependiendo del número de dientes remanentes. Para que se logre no es necesario manipular la mandíbula.

Esta posición tiene también que ver con la postura, al examinar a un paciente para que pueda llegar a esta posición de forma fácil es recomendable que se ubique en una posición ortostática, ya que si no se encuentra en esta posición no todos los dientes entran en contacto. También define parte de lo que es la dimensión vertical.

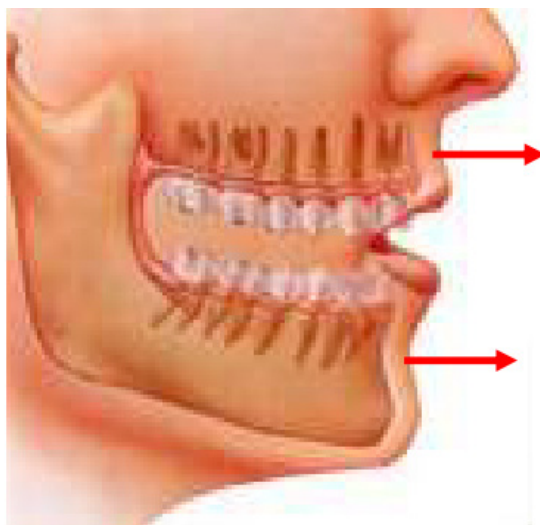


**POSICIÓN DE MÁXIMA INTERCUSPIDACIÓN<sup>38</sup>**

<sup>38</sup> Posición de máxima intercuspidación. [https://www.google.com.mx/search?q=dinamica+mandibular&biw=1242&bih=591&tbm=isch&tbo=u&source=univ&sa=X&sqj=2&ved=0ahUKEwjZjs-\\_84DOAhXhxYMKHazrAJ0QsAQIMA&dpr=1.1#tbm=isch&q=posicion+maxima+intercuspidacion&imgdii=UcfxRmlyGG\\_QnM%3A%3BUcfxRmlyGG\\_QnM%3A%3B9eVE6bOr6RnqVM%3A&imgsrc=UcfxRmlyGG\\_QnM%3A](https://www.google.com.mx/search?q=dinamica+mandibular&biw=1242&bih=591&tbm=isch&tbo=u&source=univ&sa=X&sqj=2&ved=0ahUKEwjZjs-_84DOAhXhxYMKHazrAJ0QsAQIMA&dpr=1.1#tbm=isch&q=posicion+maxima+intercuspidacion&imgdii=UcfxRmlyGG_QnM%3A%3BUcfxRmlyGG_QnM%3A%3B9eVE6bOr6RnqVM%3A&imgsrc=UcfxRmlyGG_QnM%3A). Fecha de consulta:20-07-2016.

### Posición postural mandibular PPM

Es la posición que asume la mandíbula cuando el paciente se encuentra en una posición ortostática (vertical, relajado, sin contacto dentarios, con los labios ligeramente cerrados, mirando de frente), se conoce como una posición postural de reposos o descanso, se da cuando la mandíbula se encuentra suspendida, relajada y por efecto de la gravedad se va hacia abajo separando las caras oclusales de los dientes superiores de los inferiores, de 1 a 3 mm, con los labios ligeramente juntos; se le conoce con el nombre de espacio libre interoclusal. Todos los movimientos funcionales empiezan y terminan en esta posición. Es una posición estable, ya que no se ve afectada por la erupción dentaria, presencia de dientes en malposición, pérdida de órganos dentarios, tratamientos restauradores u ortodónticos y otros. Para que se de esta posición no se requiere la presencia de dientes, ya que el componente del sistema que la determina es el muscular. La posición postural mandibular define la dimensión vertical postural.

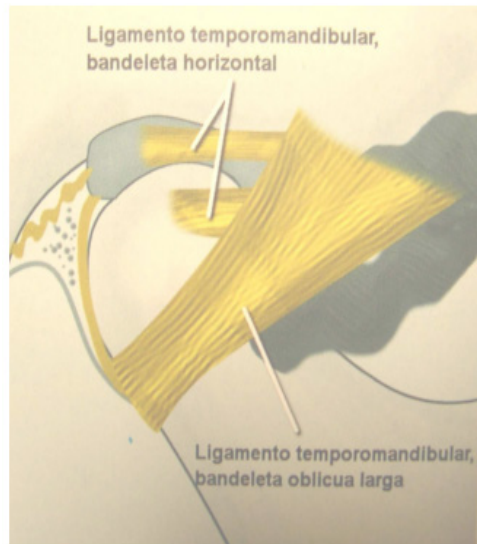


**POSICIÓN POSTURAL MANDIBULAR**<sup>39</sup>

### POSICIÓN RETRUÍDA LIGAMENTOSA (PRL)

La banda externa del ligamento temporomandibular limita el movimiento de apertura máxima y la banda horizontal o interna limita el movimiento de retrusión. La banda horizontal tiene dos partes, una superior y una inferior, esta última se inserta en el polo lateral y va desde el borde medial del arco cigomático horizontalmente, insertándose una parte en el polo lateral y borde lateral del disco articular. Esta banda limita el movimiento posterior del cóndilo en la fosa mandibular, entonces se puede llevar el cóndilo hacia distal hasta que el ligamento en su banda horizontal se tense completamente. Este ligamento protege la zona retrodiscal o bilaminar.

<sup>39</sup> Alonso, Albertini, Bechelli. Oclusión y diagnóstico en rehabilitación oral. Editorial Médica Panamericana. 1999.



### POSICIÓN RETRUÍDA LIGAMENTOSA PRL<sup>40</sup>

Esta es la posición más posterior del cóndilo en la cavidad glenoidea, es una relación solo articular, independiente del contacto dentario y esta determinada por el ligamento temporomandibular, debido a que es una posición extrema articular, no es una posición fisiológica, es la posición más posterior en la que pueden rotar ambos cóndilos.

Estas posiciones permiten que el maxilar inferior pueda ejecutar tres clases de movimientos:

- **Movimientos de descenso y elevación.**
- **Movimientos de proyección hacia delante y hacia atrás.**
- **Movimientos de lateralidad o diducción.**

### MOVIMIENTOS DE DESCENSO Y ELEVACIÓN

Se efectúan alrededor de un eje transversal que pasa por la parte media de la rama ascendente del maxilar inferior, un poco por encima del orificio del conducto dentario. Sobre este eje, entonces, el mentón y el cóndilo se desplazan simultáneamente en sentido inverso. En el movimiento de descenso el mentón se dirige hacia abajo y atrás, mientras el cóndilo se desliza de atrás adelante, abandonando la cavidad glenoidea y colocándose bajo la raíz transversa del arco cigomático. El recorrido del cóndilo es de aproximadamente un centímetro. El menisco interarticular acompaña al cóndilo en su recorrido, debido a sus uniones ligamentosas y también a que el m. Pterigoideo externo se inserta en ambas estructuras. Se diferencian dos tiempos en el movimiento de descenso: En un primer tiempo tanto el cóndilo como el menisco abandonan la cavidad glenoidea y se dirigen hacia delante; en el segundo

<sup>40</sup> Apuntes de Fisiología Oral Odontología. Posición retruida ligamentosa. [http://www.academia.edu/13083720/APUNTES\\_FISIOLOGIA\\_ORAL\\_ODONTOLOG%C3%8DA](http://www.academia.edu/13083720/APUNTES_FISIOLOGIA_ORAL_ODONTOLOG%C3%8DA). Fecha de consulta 19-07-2016.

tiempo el menisco se detiene y el cóndilo, continuando su movimiento, se desliza de atrás adelante sobre la cara inferior del menisco, aproximándose a su borde anterior.

El movimiento de elevación se efectúa por el mismo mecanismo pero en sentido inverso. En el primer tiempo el cóndilo se dirige hacia atrás recuperando su relación con el menisco y en el segundo tiempo ambos regresan a la cavidad glenoidea.

**Elevadores:** Fibras verticales del músculo temporal, músculo masetero, músculo pterigoideo interno.

**Depresores:** vientre anterior del músculo digástrico, músculo milohioideo.

Accesoriamente también el músculo geniohiodeo y todos los músculos infrahiodeos que mantienen fijo el hueso hiodes.

### MOVIMIENTOS DE PROTRUSIÓN Y RETRUSIÓN

Estos movimientos son bastante limitados en el ser humano, la protrusión es un movimiento por el cual el maxilar inferior se dirige hacia delante, pero conservando el contacto con el maxilar superior. Ambos cóndilos abandonan la cavidad glenoidea y se colocan bajo la raíz transversa. El arco dentario inferior se sitúa así unos 4 ó 5 milímetros por delante del arco dentario superior. La retrusión es el movimiento por el que el maxilar inferior, deslizándose en sentido inverso, vuelve al punto de partida.

- **Proyectores hacia delante:** Los dos pterigoideos externos contrayéndose simultáneamente.
- **Proyectores hacia atrás:** Músculo digástrico, fibras horizontales del músculo temporal.

### MOVIMIENTOS DE LATERALIDAD O DIDUCCIÓN

Son movimientos por los cuales el mentón se inclina alternativamente a derecha e izquierda. Tiene por objeto deslizar los molares inferiores sobre los superiores y desmenuzar los alimentos por efecto de esa fricción (efecto de “muela”). El movimiento se produce cuando uno de los dos cóndilos se desplaza hacia delante colocándose bajo la raíz transversa correspondiente, mientras el otro cóndilo permanece fijo, actuando como eje de giro. Con esto el mentón se desplaza al lado contrario al del cóndilo desplazado. Éstos son realizados por el temporal y contralateralmente por el pterigoideo externo y el masetero.

**Diductores:** Los pterigoideos internos y, sobre todo, los externos, contrayéndose alternativamente de un solo lado.<sup>41</sup>

En estomatología se requiere de contar con una posición mandibular estable, para rehabilitar a los pacientes, por lo que la única posición que es fácil de registrar en los pacientes es la posición retruida ligamentosa, que se utiliza como una posición de aplicación clínica, que se conoce como relación

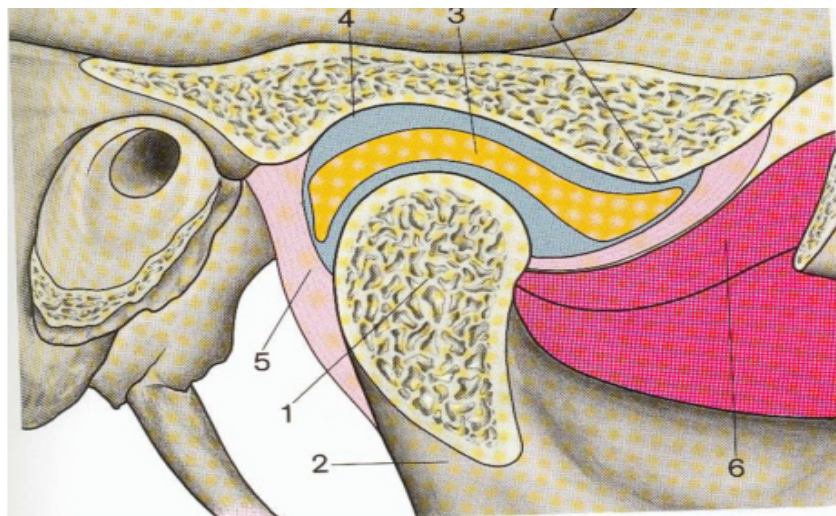
41 Michel Dufour. (2004). Anatomía del aparato locomotor. Tomo III (Cabeza y Tronco). Ed. Masson. ISBN : 84-458-1282-3.

céntrica, que se refiere a la posición ideal que el cóndilo debe tener en la fosa, al momento de efectuar los registros necesarios, con miras a establecer el diagnóstico y plan de tratamiento para rehabilitar correctamente a los pacientes que así lo requieren.

### RELACIÓN CÉNTRICA FISIOLÓGICA

Es la posición ideal que el cóndilo debería tener en la fosa, cuando no exista anomalía tisular de las estructuras de la articulación temporomandibular, que permiten un correcto funcionamiento de la misma, debiendo quedar perfectamente entendido que es una posición forzada, que permite realizar el registro del cóndilo en esta posición. Ya que en este se encuentra el centro de rotación, formado por la intersección de los planos: horizontal, sagital y vertical.<sup>42</sup>

En el humano se tienen dos articulaciones temporomandibulares, una a cada lado de la cara, a la línea imaginaria que une el centro de rotación del cóndilo derecho con el izquierdo se le conoce como eje intercondilar, este eje es el único que puede reproducirse utilizando un arco facial y que permite el traslado de la relación céntrica al articulador, para realizar el montaje de los modelos superior e inferior de los pacientes, con el fin de elaborar con base en las necesidades que se presenten, las restauraciones que permitan rehabilitar correctamente las estructuras dentarias del aparato estomatognático.



**RELACIÓN CÉNTRICA<sup>43</sup>**

La relación céntrica fisiológica es la posición de relación del cóndilo en la cavidad glenoidea, en la cual las estructuras están libres de roces y presiones y pueden funcionar normalmente, es una posición articular al igual que la posición ligamentosa retruida.

42 Orozco Varo A, Arroyo Cruz G, Martínez de Fuentes R, Ventura de la Torre J, Cañadas Rodríguez D, Jiménez Castellanos E. *Relación céntrica: revisión de conceptos y técnicas para su registro. Parte I. Av. Odontoestomatol*2008; 24 (6): 365-368.

43 Orozco Varo A. (2008). *Op. Cit.* 365-368.

Debe tenerse presente siempre que en las posiciones articulares no debe haber actividad muscular ni contactos dentarios, para su registro se interpone entre los dientes un dispositivo, utilizando cera o pasta zinquenólica según sea el caso.

Idealmente la relación céntrica debe darse cuando los dientes están en posición de máxima intercuspidad (PMI), que no es otra cosa que la oclusión céntrica, aunque en la mayoría de los pacientes no es así. El ideal se utiliza cuando se van a rehacer completamente los esquemas oclusales (prótesis totales, rehabilitación total fija o tratamiento ortodóntico).

La posición del cóndilo en relación céntrica vista en el plano sagital esta más anterior de 0.5 a 1 mm aproximadamente, que la posición retraída ligamentosa, este dato debe tenerse en consideración ya que la relación céntrica tiene aplicaciones clínicas. En un paciente para obtener la relación céntrica se debe manipular la mandíbula, llevándola hacia atrás para ubicarla en posición céntrica, esta posición se logra cuando se lleva la mandíbula a la posición retraída ligamentosa, es decir a una posición posterior, no mayor a 1 mm, que en boca es una distancia muy pequeña.

Cuando se manipula la mandíbula en un paciente para llevarlo a relación céntrica, debe considerarse y tener en cuenta siempre las clases esqueléticas, ya que la posición dentaria variará dependiendo de la clase a la que pertenezca el paciente, no así su relación céntrica.

Para llevar a los pacientes a esta relación pueden emplearse diferentes técnicas, el propósito de todas consiste en obtener el registro de la relación oclusal directamente de la boca del paciente y cuyo objetivo consiste en mejorar las relaciones intermaxilares considerando los tres planos (sagital, frontal y horizontal) sobre los que se mueve la mandíbula.

Dependiendo de los instrumentos que se utilicen así como de los materiales empleados se obtendrán resultados sobre estas relaciones. Cuando se utiliza el arco facial se obtiene una relación bicondilo maxilar, se obtiene el registro del eje intercondilar para posteriormente llevar este registro al articulador semiajustable y montar los modelos de trabajo.

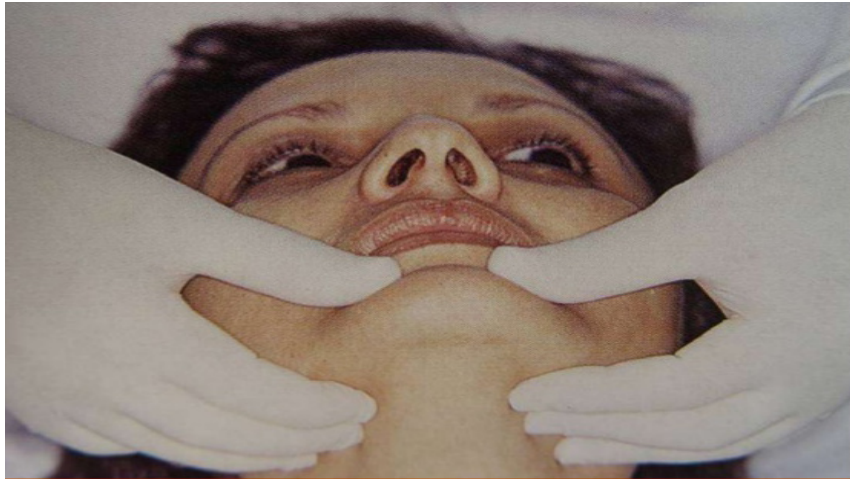También en la obtención de esta registro pueden emplearse materiales dentales como: cera, acrílico o silicón. Dependiendo del material empleado la fidelidad del registro será mayor, sin embargo deben tenerse en cuenta que bien manipulados estos materiales, permiten obtener registros confiables, en todos los casos independientemente del material usado se debe revisar que en el registro se identifiquen claramente: las puntas de la cúspides estampadoras, se den evitar el contacto de la cera contra los tejidos blandos, el registro debe ser lo más delgado posible de 1 a 2 mm de grosor, quedando firme y estable el material y permitir la identificación de las estructuras de forma fácil.

Las técnicas más utilizadas son la: unimanual, bimanual, con rollos de algodón, con calibradores o espaciadores, con desprogramadores de dientes anteriores y con placas estabilizadoras.

Únicamente se describen la técnica bimanual de Peter y Dawson (1977) que es la más utilizada, ya que provee registros confiables, fácilmente reproducibles y la posición para obtenerlo no es forzada y la técnica con calibrador o espaciador.

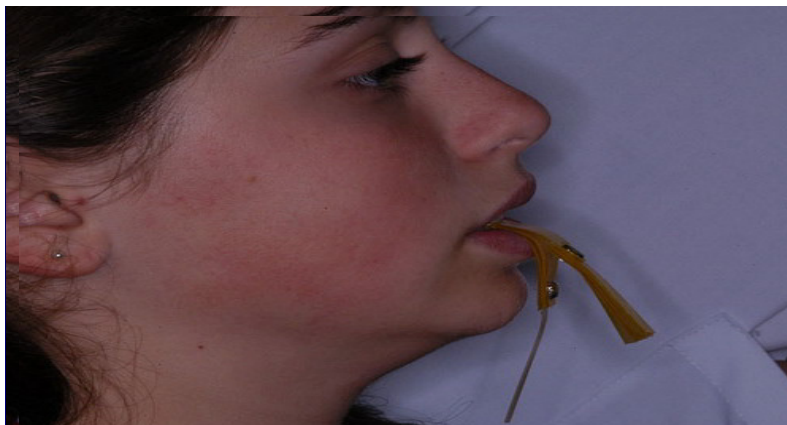

**Descripción de la técnica bimanual de Peter y Dawson:** colocar al paciente en posición supina 45 grados, el estomatólogo debe estar detrás del paciente, se debe estabilizar la cabeza del paciente, los dedos pulgares se colocan sobre el mentón, los demás dedos en la base de la mandíbula, solo se realizan movimientos de rotación, no se debe hacer presión posterior o lateral, se debe ejercer presión hacia abajo y atrás.



**TÉCNICA BIMANUAL<sup>44</sup>**

**Técnica con calibrador o espaciador.-** Para llevar la mandíbula a relación céntrica se debe de neurorrelajar la mandíbula del paciente utilizando un calibrador o espaciador, el método consiste en colocar pequeñas bandas de acetato o vinilo entre los dientes anteriores, hasta que la mandíbula se deslice hacia atrás provocando que el cóndilo llegue a relación céntrica.



**CALIBRADOR O ESPACIADOR INTEROCLUSAL<sup>45</sup>**

44 Dawson P. (1985). Optimun TMJ condyle position in clinical practice. Int J. Periodontics and Restorative Dent; 5(3):11-32.

45 Relación céntrica. <http://www.occlusion.es/2007/03/05/relacion-centrica/>. Fecha de consulta: 19-07-2016

## ENFOQUE MIOCÉNTRICO DE RELACIÓN CÉNTRICA

Para Jankelson es una posición fisiológica (céntrica fisiológica), en esta posición céntrica la relación máxilo - mandibular de contacto se obtiene al terminar o finalizar el cierre dental con contacto dental. Para realizar este cierre dental, la mandíbula debe partir de una posición de inicio de este movimiento antes del cierre, que será la posición de reposo de la mandíbula, esta posición de reposo es una posición de inoclusión o posición postural que es una posición fruto de la fuerza de gravedad, de la elasticidad muscular de fascias y ligamentos, factores psíquicos emocionales y neuromusculares. Por lo tanto partimos desde una posición de reposo de la mandíbula, ahora la mandíbula y por lo tanto sus dientes, desde esa posición debe ascender para buscar el contacto dental. Con el maxilar superior, este ascenso mandibular se lleva a cabo desde la posición de reposo (posición de reposos mandibular) a través de un trayecto de cierre, este trayecto se denomina trayecto o trayectoria miocéntrica. De esta forma se conseguiría registrar ese ascenso mandibular. Bien ese ascenso mandibular es guiado por la contracción isotónica, equilibrada, de los músculos elevadores de la mandíbula, partiendo desde esa posición de reposo los músculos, al contraerse elevan la mandíbula sin interferencias hasta buscar contacto con el cráneo en el maxilar superior con sus dientes, este trayecto de ascenso mandibular se realiza a través de un adecuado espacio libre (dinámica deglutoria).

Esta no se puede obtener manipulando la mandíbula con la conocida técnica de Dawson, dado que para obtener esa posición no debe de haber ningún tipo de manipulación forzada, ni no forzada, además se debe obtener una relajación de la musculatura de cierre, una posición de reposo fisiológica y estable, músculos isotónicos, ausencia de interferencias en el cierre etc. Y lógicamente la manipulación es una técnica que por muy hábil que sea el operador esta técnica interfiere con la con la contracción natural de la musculatura de cierre con imprecisión según los engramas musculares de la dirección y de la fuerza. Ya que se presenta la imposibilidad de manipular una mandíbula con músculos hipertónicos, acortados y contracturados. Este registro se obtiene mediante aparatos que producen desprogramación neuromuscular, relajación de la musculatura, ascenso mandibular adecuado a los espacios interoclusales y posición de reposo fisiológica.<sup>46</sup>

---

46 McKee JR. (2005). Comparing condylar positions achieved through bimanual manipulation to condylar positions achieved through masticatory muscle contraction against an anterior desprogrammer: a pilot study. J Prosthet dent; 94(4):389-93.



# 2

## Examen físico y métodos básicos de exploración

El examen físico es la exploración que debe practicar personalmente el Cirujano Dentista a todo paciente, a fin de reconocer la existencia o no de alteraciones físicas o signos producidos por enfermedades orales o sistémicas, valiéndose solo de los sentidos y de pequeños aparatos llevados consigo mismo, como el termómetro clínico, el estetoscopio y el esfigmomanómetro, por mencionar los más habituales.

Las cuatro técnicas básicas de la exploración clínica son: la inspección, la palpación, la percusión y la auscultación.

### INSPECCIÓN

La inspección es la apreciación con la vista desnuda o cuando más con la ayuda de una lente de aumento, de las características del cuerpo en su superficie externa y de algunas cavidades o conductos accesibles por su amplia comunicación exterior, por ejemplo, boca y fauces.

Cuando se realiza el examen físico como tal, el examinado se colocará de pie, sentado o acostado, de acuerdo con lo que queremos examinar y con las limitantes físicas o facultativas que este pueda tener, y el explorador se situará frente al mismo, de espaldas a la luz, si la persona explorada está de pie o sentada, o al lado derecho si está acostada, cuando el explorador es diestro y al lado contrario cuando el que examina es zurdo.

### Técnica de inspección

Tanto en la inspección directa o inmediata como en la mediata o instrumental, es imprescindible una iluminación apropiada, de preferencia se recomienda utilizar luz natural o solar especialmente la reflejada o difusa, o la artificial necesaria en algunas técnicas de inspección, aunque debe considerarse que ciertos colores, como el rojo, pueden sufrir modificaciones, y otros, como el amarillo, pueden pasar inadvertidos. Así, de no emplearse la luz natural, podría pasarse por alto la existencia de una ictericia al no poder identificar el color amarillo de la piel y mucosas que la caracterizan.

*Ejecución.* La inspección se realiza en todo momento, aun antes de comenzar el examen físico como tal, desde el momento en que vemos al individuo, observamos: Aspecto y/o simetría, color, forma, tamaño, movilidad, otros, hasta que termina nuestra comunicación con él.

### PALPACIÓN

Al igual que la inspección, la palpación es uno de los procedimientos más antiguos del examen físico. Ya Susruta, médico hindú del siglo V, palpaba rutinariamente el pulso, pero fue Francisco Hipólito Albertini (1726), quien sistemáticamente la practicó para el diagnóstico de las enfermedades del pecho.

La palpación es la apreciación manual de la sensibilidad, la temperatura, la consistencia, la forma, el tamaño, la situación y los movimientos de la región explorada (mandíbula), gracias a la exquisita sensibilidad táctil, térmica, vibratoria y sentidos de presión y estereognóstico de las manos.

Esta apreciación se realiza en los músculos, tegumentos o a través de ellos, o introduciendo uno o más dedos y aun la mano por las vías naturales (boca).

#### Técnica de palpación

La palpación de los músculos y tegumentos se practica con la mano desnuda, salvo posibilidades de contaminación. En cambio, el tacto se realiza con la mano protegida, ya sea con dedos o guantes de goma, lubricados para facilitar la penetración.

*Ejecución.* La palpación puede ser *monomanual* o *bimanual*; es decir, con una sola mano o con ambas, bien por tener que emplear estas últimas separadas, sobrepuestas o yuxtapuestas. También puede ser *digital*, si se requiere solo del empleo de uno o varios dedos, como en la palpación del cuello o de los pulsos.

Para su ejecución como operación palpatoria de cualquier estructura, a lo largo de todo el examen físico, siempre deben considerarse las siguientes invariantes: situación, forma, tamaño, consistencia, sensibilidad (dolor y temperatura) y movilidad.

### PERCUSIÓN

Consiste en la apreciación por el oído, de los fenómenos acústicos, generalmente ruidos, que se originan cuando se golpea la superficie externa de un órgano dental o del cuerpo.

Puede ser practicada golpeando la superficie externa del cuerpo, con las manos desnudas o valiéndose de un instrumento especial llamado martillo percutor, en estomatología la percusión además puede realizarse utilizando el mango de un espejo dental con el que se golpea la superficie del o de los dientes que se requiere percutir; se utiliza como un auxiliar de diagnóstico dental, cuyo resultado tiene que ser confirmado con otros medios de diagnóstico como la radiografía por ejemplo en el caso de caries dental, o en periodoncia donde se aplica percusión horizontal para determinar alguna alteración inflamatoria o infecciosa.

## AUSCULTACIÓN

La auscultación consiste en la apreciación con el sentido del oído, de los fenómenos acústicos que se originan en el organismo, ya sea por la actividad del funcional del corazón (auscultación cardiovascular), o por la entrada y salida del aire en el sistema respiratorio (auscultación pulmonar), o por el tránsito en el tubo digestivo (auscultación abdominal), o finalmente por cualquier otra causa (auscultación fetal, articular, etc.).

En otras palabras, en la auscultación intervienen tres factores: el órgano receptor de la audición, la naturaleza y característica de los fenómenos acústicos auscultables y los métodos técnicos que se utilizan para escuchar.

En estomatología la auscultación es un auxiliar para obtener diagnósticos de ATM; ya que en algunas de las alteraciones que se presentan en esta estructura provocan chasquidos, ruidos, tronidos, crujidos, otros, que son de interés clínico para establecer un diagnóstico y plan de tratamiento correctos.

Hay dos métodos para auscultar: la auscultación inmediata y la auscultación mediata.

### Auscultación inmediata

Se realiza aplicando directamente el oído contra la superficie cutánea, generalmente con la sola interposición de una tela fina de algodón o hilo y nunca de seda u otro tejido que pueda generar ruidos. Debe realizarse la suficiente presión para que el pabellón de la oreja se adapte en todo su contorno formando una cavidad cerrada.

### Auscultación mediata

Se efectúa interponiendo entre el oído y la superficie cutánea un pequeño instrumento denominado estetoscopio, que se adapta perfectamente al conducto auditivo externo y a la piel de la región.

El estetoscopio puede ser *monoauricular*, como los que se emplean en obstetricia para auscultar el foco fetal, o *biauricular*, como los que se utilizan en la auscultación de los diferentes sistemas.

Los elementos constitutivos del estetoscopio son: Olivas auriculares.- Deben ajustar bien a cada conducto auditivo para evitar escapes sonoros. Tubos de goma o plástico.- Deben ser menores de 30 cm de largo. Diafragma.- Para los sonidos de tono alto. Campana.- Para los sonidos de tono bajo. Pared corporal

### Estetoscopio biauricular

Es el más común de los instrumentos usados para la transmisión de los ruidos. Existen varios tipos de estetoscopios, y es indispensable tener un conocimiento básico de las propiedades de cada uno. Dado que estos poseen ciertas particularidades, conviene familiarizarse con un tipo determinado y emplearlo la mayoría de las veces.

### Piezas auriculares

Para que el sonido se transmita por el estetoscopio, el sistema debe ser hermético, ya que cualquier solución de continuidad atenúa mucho los sonidos. Por lo tanto, es importante que las piezas auriculares sean de tamaño y forma adecuados y que ajusten bien al oído; el eje que une ambas piezas auriculares debe ser lo suficientemente elástico como para mantenerlas firmemente colocadas.

### Tubos de goma

Cuanto más corto sea el sistema de tubos, tanto más eficiente será el estetoscopio. Al aumentar la longitud de aquellos disminuye la fidelidad del estetoscopio para transmitir los sonidos de alta frecuencia (por encima de los 100 ciclos por segundo).

### Receptores

Existen dos tipos básicos de receptores, el de campana y el de diafragma. El primer tipo puede tener diferentes formas y tamaños. Cuanto mayor es el diámetro de la campana, los sonidos de tono bajo se transmiten con mayor facilidad. Sin embargo, es difícil colocar la campana de gran diámetro sobre el tórax de pacientes delgados y de niños. Tiene mayor aceptación la campana de 2,5 cm de diámetro, cuyo tamaño es adecuado y resulta lo suficientemente pequeña como para adaptarse con exactitud a la pared.

Utilizado correctamente, el receptor de campana es el más conveniente para captar los sonidos de tono bajo.

El receptor tipo Bowles tiene un diafragma rígido de bakelita. Es de tamaño variable, pero el más común es de 3,9 cm de diámetro. Tiene una frecuencia natural relativamente alta que refuerza los sonidos de frecuencia alta, pero lo hace con una pérdida global de sensibilidad, especialmente notable en los sonidos de menos frecuencia.

Este receptor es adecuado para auscultar soplos y ruidos de tono alto. Comparando el receptor de campana con el de diafragma, la pérdida de sensibilidad de este está compensada por la ventaja que significa su mayor diámetro.

La mayoría de las veces hay que utilizar, al auscultar, los dos tipos de receptores: la campana, para la auscultación general y para las frecuencias menores, y el diafragma para las frecuencias mayores.

Casi todos los estetoscopios modernos tienen receptores que reúnen la campana y el diafragma. Se han perfeccionado los modelos Rappaport y Libman, que tienen bastante fidelidad.

### Técnica de auscultación

En la ejecución de la auscultación como técnica semiológica debe considerarse lo siguiente:

- Colocación correcta del auricular al auscultar.
- Sujetar el diafragma o la campana con dos dedos (el pulgar y el índice o el dedo del medio).
- Calentar por fricción el diafragma si es necesario.
- Aplicar el diafragma firmemente para escuchar los sonidos agudos o altos.
- Aplicar la campana suavemente para escuchar los sonidos graves o bajos.

Es necesario aclarar como colofón, que no todas las técnicas incluyen los cuatro métodos básicos de exploración.<sup>47</sup>

## EXPLORACIÓN DE LA CABEZA Y CUELLO

Es elemental que los Estomatólogos y clínicos tomen conciencia de la importancia que tiene realizar un cuidadoso examen de la cabeza y cuello como parte del examen físico de sus pacientes, además de que este examen forma parte de su responsabilidad como recurso humano del área de la salud.

La inspección de la cara y el cuello permitirá detectar cambios de pigmentación o aumentos de volumen, asimetrías u otras alteraciones.

La exploración puede ser realizada en el mismo local de trabajo del médico o estomatólogo, como una actividad permanente del trabajo diario e incluso durante la visita al hogar o centro de trabajo, y el examen puede ser más o menos complejo dependiendo del lugar y habilidad del examinador.

El instrumental que se debe utilizar es el habitual del estomatólogo o en su defecto un depresor de lengua o baja lengua. Lo más importante es una buena iluminación (natural o artificial).

Generalmente el examen se sustenta en la inspección y palpación, que deben realizarse simultáneamente. La importancia de la palpación radica en que puede detectar cualquier alteración que no haya sido identificada por la inspección.

## EXPLORACIÓN DE LA CABEZA

La inspección y palpación son las técnicas exploratorias de mayor utilidad que se recomiendan en la exploración de la cabeza y el cuello. Se propone buscar anomalías en el siguiente orden:

1. Exploración de la posición y los movimientos de la cabeza.
2. Exploración de las características faciales.

<sup>47</sup> Llanio Navarro Raimundo. (2003). Perdomo González Gabriel. Propedéutica Clínica y Semiología Médica. Tomo I. Ed. Ciencias Médicas. P- 20-24



3. Exploración del cráneo y cuero cabelludo.
4. Exploración de las arterias temporales.
5. Exploración de los senos paranasales.
6. Exploración de la articulación temporomandibular.
7. Exploración de glándulas salivares.



**EXPLORACIÓN DE LA CABEZA<sup>48</sup>**

### 1. Exploración de la posición y los movimientos de la cabeza.

Con el paciente sentado debemos observar su posición.

La cabeza debe estar derecha e inmóvil (normal). Si se aprecia temblor de la cabeza es anormal. *Ejemplos de diagnóstico diferencial:* temblor del Parkinson; aneurisma o insuficiencia aórtica importante (movimiento de inclinación de la cabeza sincronizado con el pulso, signo de Musset).

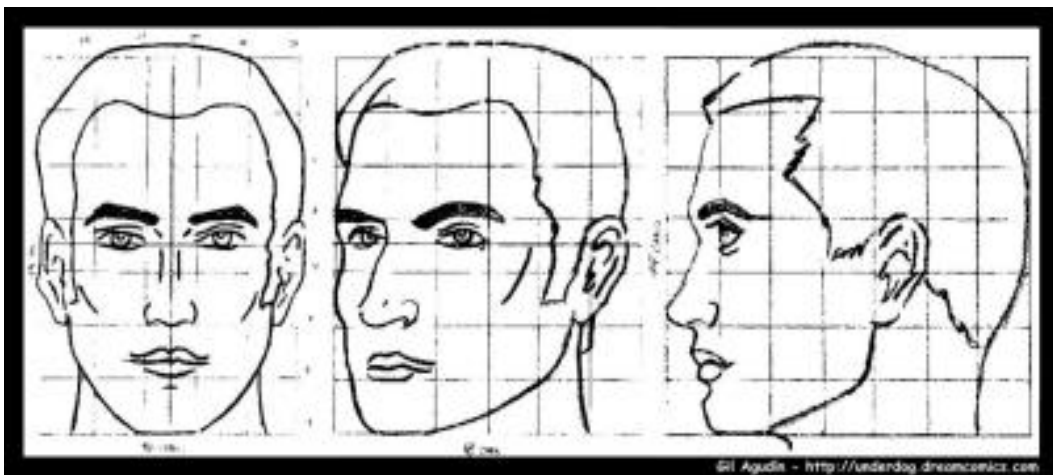
### 2. Exploración de las características faciales.

Inspección y palpación son los métodos empleados. Observaremos la expresión, forma y simetría del rostro, nos debemos fijar si la asimetría afecta a todas las características o es solamente de un lado de la cara. Posteriormente palparemos para comprobar si existen puntos dolorosos.

<sup>48</sup> Exploración de la cabeza. [https://www.google.com.mx/search?q=protector+bucal&biw=1242&bih=591&source=lnms&tbm=isch&sa=X&sqi=2&ved=0ahUKEwiF0pfPpILOAhXm7oMKHVttCcwQ\\_AUIBigB#tbm=isch&q=exploracion+de+la+cabeza&imgrc=s7ISjD-\\_roUxBM%3A](https://www.google.com.mx/search?q=protector+bucal&biw=1242&bih=591&source=lnms&tbm=isch&sa=X&sqi=2&ved=0ahUKEwiF0pfPpILOAhXm7oMKHVttCcwQ_AUIBigB#tbm=isch&q=exploracion+de+la+cabeza&imgrc=s7ISjD-_roUxBM%3A). Fecha de consulta:20-07-2016.

Normalmente hay una ligera asimetría. Es anormal encontrar: edemas, masas, hiperestesia, falta de expresión, tics o contracciones espasmódicas.

*Ejemplos de diagnóstico diferencial:* La expresión de la cara puede orientarnos a diferentes patologías: Acromegalia (agrandamiento de los huesos faciales; crecimiento de los tejidos blandos de nariz, labios y orejas); Mixedema (cara hinchada y embotonada, con edema periorbitario y pérdida temporal de las cejas); Síndrome nefrótico (cara pálida e hinchada con edema periorbitario); Enfermedad de Parkinson (disminuye la expresión facial, reducción del parpadeo y mirada fija con la cabeza inclinada hacia delante); Hipertiroidismo (piel húmeda y fina, exoftalmia y retracción palpebral, expresión asustada); Síndrome de Down (depresión del puente nasal con epicanthus y pabellones auriculares bajos).



**EXPLORACIÓN SIMETRÍA FACIAL**<sup>49</sup>

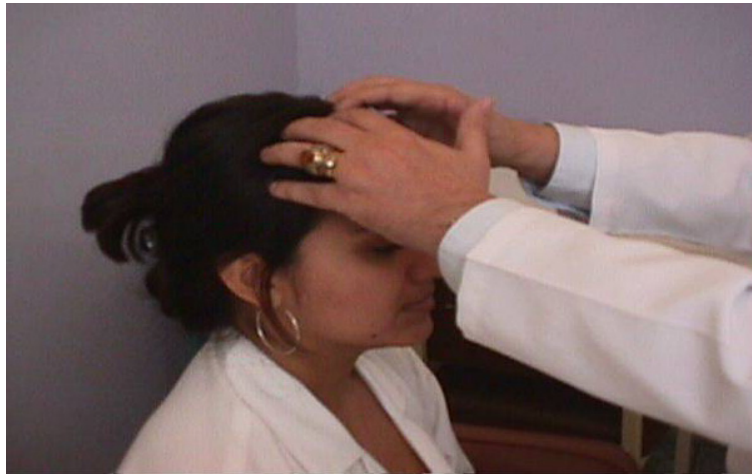### 3. Exploración del cráneo y cuero cabelludo.

El cráneo se palpa desde la frente hacia la parte posterior con un suave movimiento de rotación. El cuero cabelludo se examina separando el cabello para buscar quistes u otra lesión.

El cráneo debe ser simétrico y liso y los huesos indistinguibles, a excepción del reborde sagital que sí es posible palparlo en algunas personas. El cuero cabelludo debe moverse libremente sobre el cráneo sin dolor ni masas. Es anormal encontrar depresiones (pueden ser indicativas de fracturas) o tumoraciones.

*Ejemplos de diagnóstico diferencial:* Tumoraciones: quiste sebáceo (están en la cara superficial del cuero cabelludo, se deslizan con facilidad, no hipersensible, no ulcerosa); lipoma; neurofibromas; aneurisma cirsoide (se ausculta soplos).

<sup>49</sup> Exploración simetría facial. [https://www.google.com.mx/search?q=protector+bucal&biw=1242&bih=591&source=Inms&tbm=isch&sa=X&sqi=2&ved=0ahUKEwiF0pfPpILOAhXm7oMKHVttCcwQ\\_AUIBigB#tbm=isch&q=exploracion+de+la+cabeza&imgsrc=U3WYEKp88gOSGM%3A](https://www.google.com.mx/search?q=protector+bucal&biw=1242&bih=591&source=Inms&tbm=isch&sa=X&sqi=2&ved=0ahUKEwiF0pfPpILOAhXm7oMKHVttCcwQ_AUIBigB#tbm=isch&q=exploracion+de+la+cabeza&imgsrc=U3WYEKp88gOSGM%3A). Fecha de consulta: 20-07-2016.



**EXPLORACIÓN DE CRÁNEO<sup>50</sup>**

#### 4. Exploración de las arterias temporales.

Observar y palpar el curso de las temporales. Para auscultarlas se pone la campana del estetoscopio sobre la región temporal, ojos y debajo del occipucio.

Deben de ser lisas, sin engrosamientos. Es anormal encontrar las arterias duras, engrosadas, pulsátiles, hipersensibles, zona suprayacente roja o tumefacta, auscultación de soplos (*Diagnóstico diferencial* de arteritis de la temporal).



**Arteritis de la Temporal**

**EXPLORACIÓN DE LAS ARTERIA TEMPORALES<sup>51</sup>**

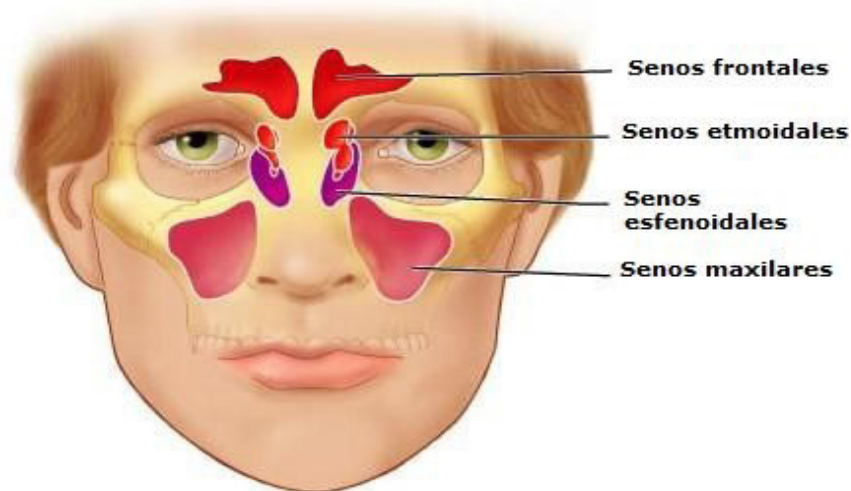
50 Exploración de cabeza y cuero cabelludo. <http://utesasqxgloribel.blogspot.com/1015/06/cabeza-y-cuello.html>. Fecha de consulta:20-07-2016

51 Exploración arterias temporales. [https://www.google.com.mx/search?q=protector+bucal&biw=1242&bih=591&source=Inms&tbm=isch&sa=X&sqi=2&ved=0ahUKEwiF0pfPpILOAhXm7oMKHVttCcwQ\\_AUIBigB#tbm=isch&q=exploracion+de+arterias+temporales&imgsrc=VlyjVQZYwkMywM%3A](https://www.google.com.mx/search?q=protector+bucal&biw=1242&bih=591&source=Inms&tbm=isch&sa=X&sqi=2&ved=0ahUKEwiF0pfPpILOAhXm7oMKHVttCcwQ_AUIBigB#tbm=isch&q=exploracion+de+arterias+temporales&imgsrc=VlyjVQZYwkMywM%3A). Fecha de cosnulta:20-07-2016.

### 5. Exploración de los senos paranasales.

Palpar en busca de sensibilidad sinusal. Sólo los senos frontales y maxilares son accesibles a la exploración clínica. Presionar sobre los senos frontales desde debajo de las prominencias óseas de los ojos, sin ejercer presión sobre los ojos. Posteriormente presionar los senos maxilares.

Para completar la exploración se puede emplear la transiluminación de los senos paranasales. Es anormal encontrar aumento de la sensibilidad al presionar los senos.



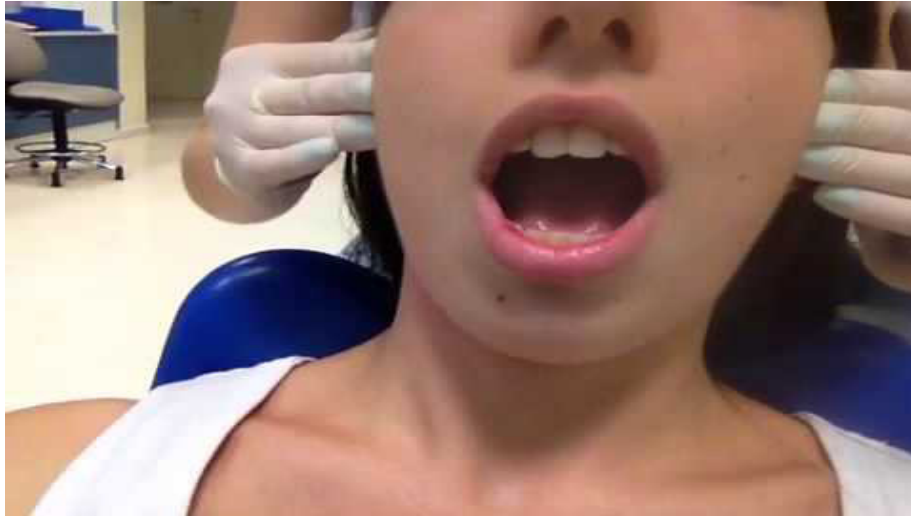EXPLORACIÓN SENOS PARANASALES<sup>52</sup>

*Ejemplos de diagnóstico diferencial:* Sinusitis frontal, sinusitis maxilar.

### 6. Exploración de la articulación temporomandibular.

Para explorar la sensibilidad de la articulación colocamos las puntas de los dedos índices en cada meato acústico externo y pedimos al paciente que abra y cierre la boca. Auscultamos con la campana del estetoscopio la articulación. Es anormal un aumento de la sensibilidad, la existencia de chasquidos o crepitación. *Ejemplos de diagnóstico diferencial:* Luxación de la articulación temporo-mandibular; artritis reumatoidea (muy dolorosa a la palpación de la articulación); tetania por hipocalcemia.

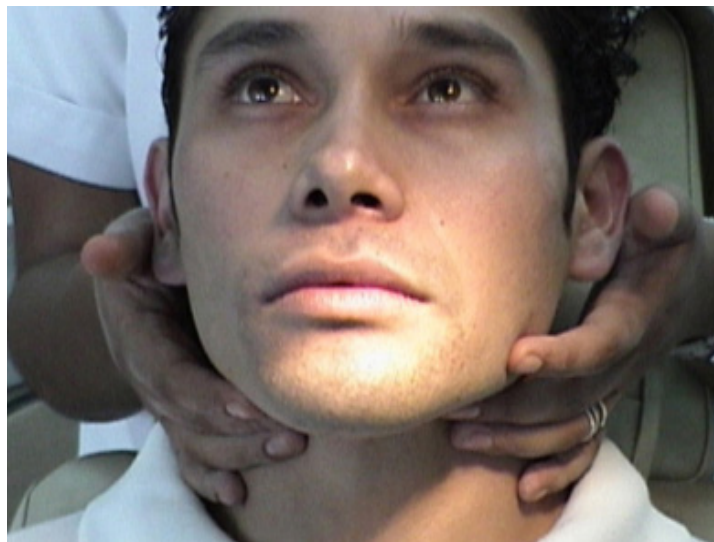<sup>52</sup> Exploración senos paranasales. [https://www.google.com.mx/search?q=protector+bucal&biw=1242&bih=591&source=Inms&tbm=isch&sa=X&sqi=2&ved=0ahUKEwiF0pfPpILOAhXm7oMKHVttCcwQ\\_AUIBigB#tbm=isch&q=exploracion+de+seno+s+paranasales&imgcr=MjeYqtYDmfvkZM%3A](https://www.google.com.mx/search?q=protector+bucal&biw=1242&bih=591&source=Inms&tbm=isch&sa=X&sqi=2&ved=0ahUKEwiF0pfPpILOAhXm7oMKHVttCcwQ_AUIBigB#tbm=isch&q=exploracion+de+seno+s+paranasales&imgcr=MjeYqtYDmfvkZM%3A). Fecha de consulta:20-07-2016.



**EXPLORACIÓN DE LA ATM<sup>53</sup>**

### 7. Exploración de las glándulas salivares.

Inspección y palpación de las parótidas, submaxilares y sublinguales. Los conductos de las glándulas salivares se verán en la exploración de la boca. Normalmente son simétricas, no dolorosas a la palpación. Es anormal encontrarlas hinchadas, palpar nódulos.



**EXPLORACIÓN DE LAS GLÁNDULAS SALIVALES<sup>54</sup>**

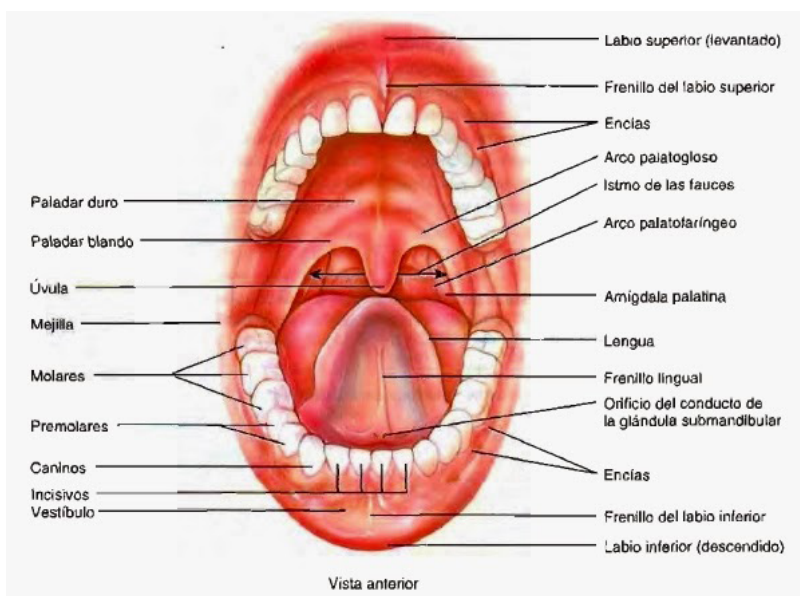
53 Exploración de la articulación temporomandibular. [https://www.google.com.mx/search?q=protector+bucal&biw=1242&bih=591&source=lnms&tbm=isch&sa=X&sqi=2&ved=0ahUKEwiF0pfPpILOAhXm7oMKHVttCcwQ\\_AUIBigB#tbm=isch&q=exploracion+de+la+atm&imgsrc=Z666q-LnOoUEZM%3A](https://www.google.com.mx/search?q=protector+bucal&biw=1242&bih=591&source=lnms&tbm=isch&sa=X&sqi=2&ved=0ahUKEwiF0pfPpILOAhXm7oMKHVttCcwQ_AUIBigB#tbm=isch&q=exploracion+de+la+atm&imgsrc=Z666q-LnOoUEZM%3A). Fecha de consulta: 20-07-2016.

54 Exploración de glándulas salivares. [https://www.google.com.mx/search?q=protector+bucal&biw=1242&bih=591&source=lnms&tbm=isch&sa=X&sqi=2&ved=0ahUKEwiF0pfPpILOAhXm7oMKHVttCcwQ\\_AUIBigB#tbm=isch&q=exploracion+de+gl+andulas+salivales&imgsrc=rAIZU525vdCUOM%3A](https://www.google.com.mx/search?q=protector+bucal&biw=1242&bih=591&source=lnms&tbm=isch&sa=X&sqi=2&ved=0ahUKEwiF0pfPpILOAhXm7oMKHVttCcwQ_AUIBigB#tbm=isch&q=exploracion+de+gl+andulas+salivales&imgsrc=rAIZU525vdCUOM%3A). Fecha de consulta: 20-07-2016.

*Ejemplos de diagnóstico diferencial:* Parotiditis aguda, cirróticos alcohólicos, síndrome de Sjögren donde las parótidas están aumentadas de tamaño, tumores (palpación de un nódulo solitario).

Después de realizar una inspección general de la cara y cuello del paciente, donde se detalla cualquier alteración de su fisonomía, se procede a examinar la cavidad oral, se recomienda iniciar de fuera hacia dentro:

## EXAMEN DE CAVIDAD ORAL



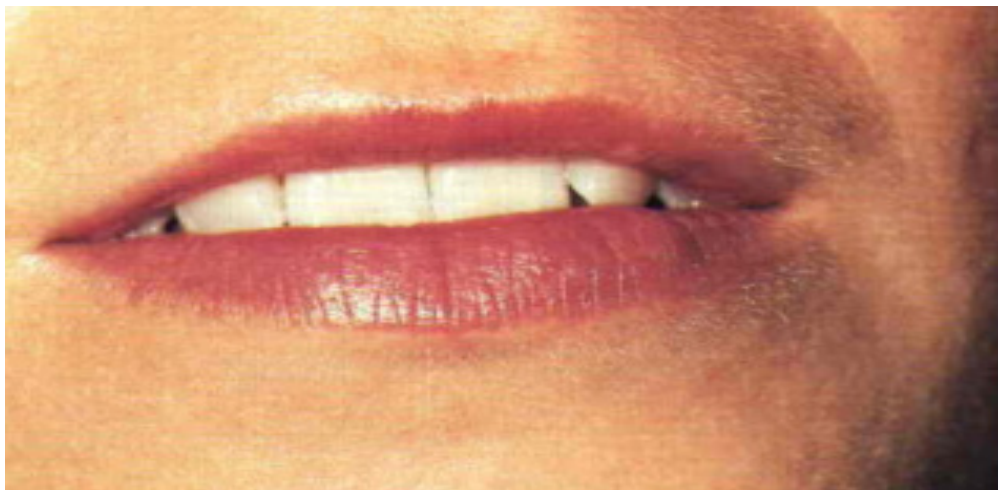### CAVIDAD ORAL<sup>55</sup>

#### Labios

Comenzamos la exploración de los labios desde la piel hasta la mucosa, de una a otra comisura y la altura hasta el surco vestibular, el cual se explora conjuntamente con la encía vestibular o labial hasta la zona canina.

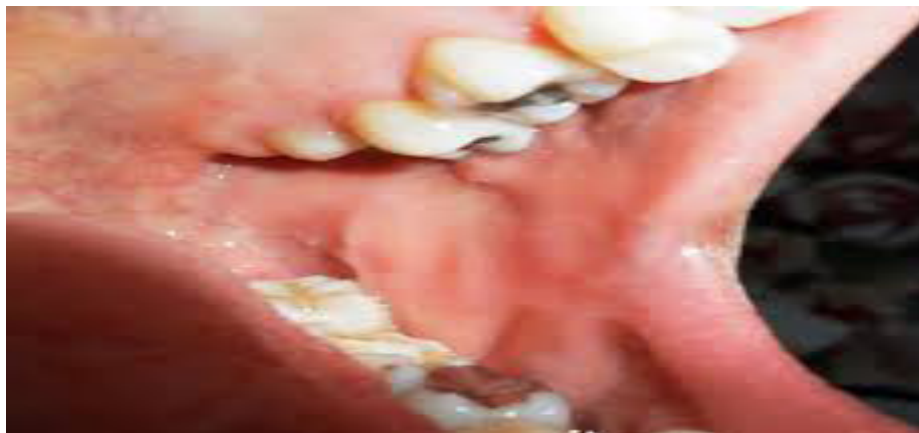La palpación bimanual nos evidenciará cualquier signo de alteración en las glándulas salivales accesorias, la inserción de los frenillos y la consistencia normal de la encía.

<sup>55</sup> Cavidad oral. [https://www.google.com.mx/search?q=protector+bucal&biw=1242&bih=591&source=Inms&tbm=isch&sa=X&sqi=2&ved=0ahUKEwiF0pfPpILOAhXm7oMKHVttCcwQ\\_AUIBigB#tbm=isch&tbs=rimg%3ACcolmjtDHHeWljiG\\_1IMqK7Lt-fJhymEiq4L-wfOXQVRrxGKSoKqng9fFTwLM8NaA21mJMVG2FpycxSmHY0heSKeGU-CoSCYb-Uyorsu18EU8iyUFBkr-bvKhlJmHKYSKrgv7ARtf7E3Z9wzzcqEgl85dBVGvEYpBEpS2T7b4KSPSoSCagqqr18VPAETvAmglvycxSKhIJsww1o-DbWYkwRNTofWUvgcikqEglUbYWnJzFKYRH9F0PhKF9sqCoSCdjSF5lp4ZT4EaX9MgmrEVAJ&q=exploracion%20de%20cavidad%20oral&imgc=zdKcMZ3W2AIVNM%3A](https://www.google.com.mx/search?q=protector+bucal&biw=1242&bih=591&source=Inms&tbm=isch&sa=X&sqi=2&ved=0ahUKEwiF0pfPpILOAhXm7oMKHVttCcwQ_AUIBigB#tbm=isch&tbs=rimg%3ACcolmjtDHHeWljiG_1IMqK7Lt-fJhymEiq4L-wfOXQVRrxGKSoKqng9fFTwLM8NaA21mJMVG2FpycxSmHY0heSKeGU-CoSCYb-Uyorsu18EU8iyUFBkr-bvKhlJmHKYSKrgv7ARtf7E3Z9wzzcqEgl85dBVGvEYpBEpS2T7b4KSPSoSCagqqr18VPAETvAmglvycxSKhIJsww1o-DbWYkwRNTofWUvgcikqEglUbYWnJzFKYRH9F0PhKF9sqCoSCdjSF5lp4ZT4EaX9MgmrEVAJ&q=exploracion%20de%20cavidad%20oral&imgc=zdKcMZ3W2AIVNM%3A). Fecha de consulta: 20-07-2016.



EXPLORACIÓN DE LOS LABIOS<sup>56</sup>

**Mucosa del carrillo.** Se comienza por el lado derecho, desde la comisura hasta el espacio retromolar, el cual se explora minuciosamente; también el resto del surco vestibular y la encía labial. Deben recordarse las estructuras normales como la terminación del conducto de la parótida, la línea alba, las glándulas sebáceas ectópicas, las ocasionales manchas oscuras de origen étnico y las otras estructuras habituales de la zona; la maniobra se repite en el lado izquierdo.



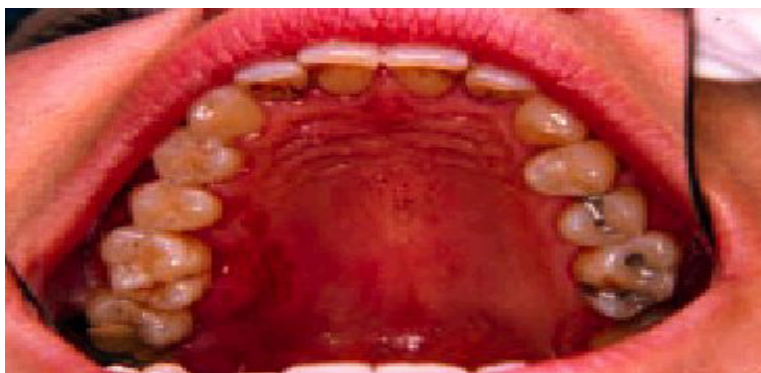EXPLORACIÓN DE MUCOSA Y CARRILLOS<sup>57</sup>

56 Exploración de los labios. [https://www.google.com.mx/search?q=protector+bucal&biw=1242&bih=591&source=lnms&tbm=isch&sa=X&sqi=2&ved=0ahUKEwiF0pfPpILOAhXm7oMKHVttCcwQ\\_AUIBigB#tbm=isch&q=exploracion+de+labios&imgrc=4\\_Fc3wkLhwMwJM%3A](https://www.google.com.mx/search?q=protector+bucal&biw=1242&bih=591&source=lnms&tbm=isch&sa=X&sqi=2&ved=0ahUKEwiF0pfPpILOAhXm7oMKHVttCcwQ_AUIBigB#tbm=isch&q=exploracion+de+labios&imgrc=4_Fc3wkLhwMwJM%3A). Fecha de consulta: 20-07-2016.

57 Exploración de mucosa y carrillos. [https://www.google.com.mx/search?q=protector+bucal&biw=1242&bih=591&source=lnms&tbm=isch&sa=X&sqi=2&ved=0ahUKEwiF0pfPpILOAhXm7oMKHVttCcwQ\\_AUIBigB#tbm=isch&tbs=ring%3ACbluiNkDu34dljg8eW7T0wPulzLxWLLySyrdPul5Q\\_1kNou2rAPGYJP2Ws6cr2WbHOLZrvycrlfEF5fUgpkIqI9JIPSoSCTx5btPTA-6XEeAT-tFQfFQvKhIJMvFYuXJLKt0RWhKqhKwhEG0qEgk-4jID-Q2i7RHZM2LARYRVsSoSCasA8Zgk\\_1ZazERcVxjtp65qsKhIJpyvZZsc4tmsRNnmgCWJ8acwqEgm\\_1Jysh8QXI9RGOI8xdKj5Y4yoSCSCmSWoj0mU9-EZkxFbqQbAfu&q=exploracion%20de%20MUCOSA%20Y%20CARRILLOS](https://www.google.com.mx/search?q=protector+bucal&biw=1242&bih=591&source=lnms&tbm=isch&sa=X&sqi=2&ved=0ahUKEwiF0pfPpILOAhXm7oMKHVttCcwQ_AUIBigB#tbm=isch&tbs=ring%3ACbluiNkDu34dljg8eW7T0wPulzLxWLLySyrdPul5Q_1kNou2rAPGYJP2Ws6cr2WbHOLZrvycrlfEF5fUgpkIqI9JIPSoSCTx5btPTA-6XEeAT-tFQfFQvKhIJMvFYuXJLKt0RWhKqhKwhEG0qEgk-4jID-Q2i7RHZM2LARYRVsSoSCasA8Zgk_1ZazERcVxjtp65qsKhIJpyvZZsc4tmsRNnmgCWJ8acwqEgm_1Jysh8QXI9RGOI8xdKj5Y4yoSCSCmSWoj0mU9-EZkxFbqQbAfu&q=exploracion%20de%20MUCOSA%20Y%20CARRILLOS). Fecha de consulta: 20-07-2016.

## Paladar

En este paso incluimos en un bloque de exploración el paladar duro, el blando con la úvula y los pilares anteriores, así como la mucosa palatina. Debe observarse la papila palatina, el rafe medio, las rugosidades palatinas, la desembocadura de los conductos de las glándulas mucosas accesorias y determinar ocasionalmente la presencia de torus palatino.

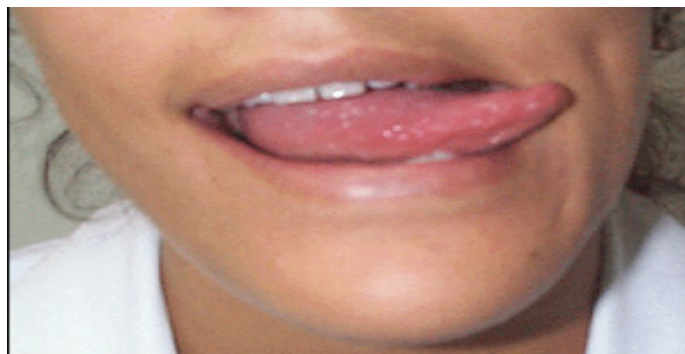

**EXPLORACIÓN DE PALADAR<sup>58</sup>**

## Lengua

Se debe explorar la cara dorsal, bordes y vértice de la lengua. Comprobar la movilidad lingual ordenando al paciente que proyecte la lengua y la mueva en todas direcciones.

Realizar palpación bidigital de la cara dorsal y bordes, en busca de nódulos o induraciones. Para ello se debe tomar el vértice lingual con una gasa. En esta región pueden identificarse normalmente las papilas filiformes, fungiformes, valladas y foliáceas; glositis romboidal media y fisura y surcos linguales.



**EXPLORACIÓN DE LENGUA<sup>59</sup>**

58 Exploración de paladar. [https://www.google.com.mx/search?q=protector+bucal&biw=1242&bih=591&source=Inms&tbm=isch&sa=X&sqi=2&ved=0ahUKEwiF0pfPpILOAhXm7oMKHVttCcwQ\\_AUIBigB#tbm=isch&q=exploracion+de+paladar&imgc=Maiv3DmKssEUPM%3A](https://www.google.com.mx/search?q=protector+bucal&biw=1242&bih=591&source=Inms&tbm=isch&sa=X&sqi=2&ved=0ahUKEwiF0pfPpILOAhXm7oMKHVttCcwQ_AUIBigB#tbm=isch&q=exploracion+de+paladar&imgc=Maiv3DmKssEUPM%3A). Fecha de consulta: 20-07-2016.

59 Exploración de lengua. [https://www.google.com.mx/search?q=protector+bucal&biw=1242&bih=591&source=Inms&tbm=isch&sa=X&sqi=2&ved=0ahUKEwiF0pfPpILOAhXm7oMKHVttCcwQ\\_AUIBigB#tbm=isch&q=exploracion+de+la+lengua&imgc=Qn7LFUwYwf8FjM%3A](https://www.google.com.mx/search?q=protector+bucal&biw=1242&bih=591&source=Inms&tbm=isch&sa=X&sqi=2&ved=0ahUKEwiF0pfPpILOAhXm7oMKHVttCcwQ_AUIBigB#tbm=isch&q=exploracion+de+la+lengua&imgc=Qn7LFUwYwf8FjM%3A). Fecha de consulta: 20-07-2016



### Piso de la boca

Con el auxilio de un depresor o espejo bucal, se debe examinar el piso de la boca, la cara ventral de la lengua y la encía lingual. Para la inspección de estos sitios indique al paciente que coloque el vértice de la lengua en el paladar duro.

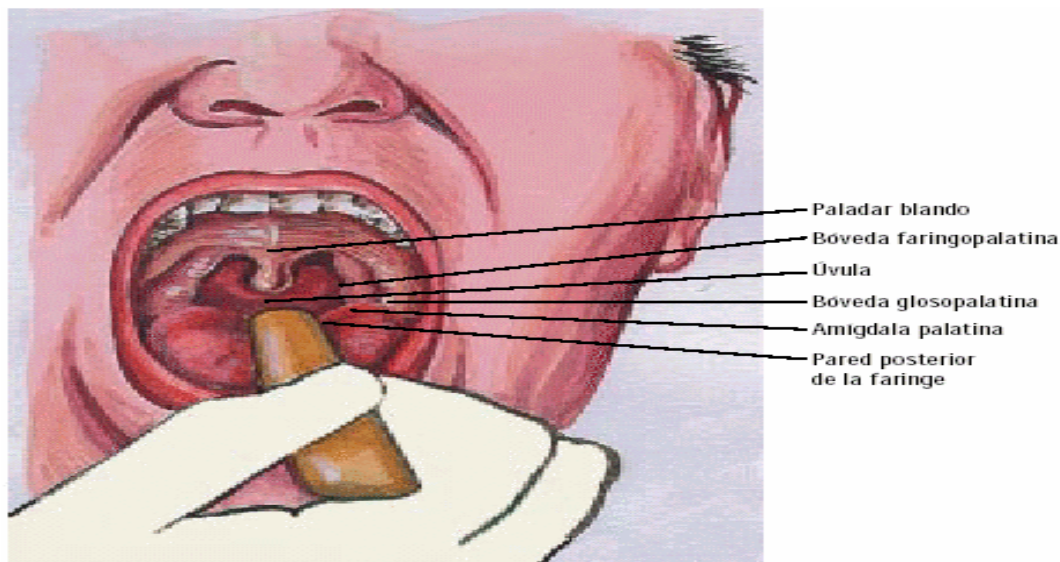
Para la palpación bidigital del piso de la boca el dedo índice de una mano se coloca debajo del mentón y el dedo de la otra mano palpa el piso anterior de la boca de cada lado.

Las formaciones anatómicas de estos sitios incluyen: la salida de los conductos de las glándulas salivales, sublinguales y submandibulares, frenillo lingual, glándulas sublinguales prominentes, torus mandibular, línea oblicua interna y apófisis genis (línea de inserción de los músculos del suelo de la boca). En la cara ventral de la lengua pueden encontrarse las glándulas salivales accesorias.

Por lo difícil del examen de la base de la lengua y el resto de la bucofaringe, ésta se divide en 2 pasos, inspección y palpación.

### Raíz o base de la lengua y bucofaringe

Inspección de la base de la lengua y el resto de la bucofaringe.



**INSPECCIÓN DE BASE DE LENGUA Y BUCOFARINGE<sup>60</sup>**

<sup>60</sup> Inspección base de lengua y bucofaringe. [https://www.google.com.mx/search?q=protector+bucal&biw=1242&bih=591&source=lnms&tbm=isch&sa=X&sqi=2&ved=0ahUKEwiF0pPpLLOAhXm7oMKHVttCcwQ\\_AUIBigB#tbm=isch&q=INSPECCION+BASE+DE+LA+LENGUA+Y+BUCOFARINGE&imgsrc=F4f9MJ\\_zad8ceM%3A](https://www.google.com.mx/search?q=protector+bucal&biw=1242&bih=591&source=lnms&tbm=isch&sa=X&sqi=2&ved=0ahUKEwiF0pPpLLOAhXm7oMKHVttCcwQ_AUIBigB#tbm=isch&q=INSPECCION+BASE+DE+LA+LENGUA+Y+BUCOFARINGE&imgsrc=F4f9MJ_zad8ceM%3A) .Fecha de consulta:20-07-2016.

Para la inspección de esta región nos auxiliamos del espejo bucal o laríngeo que previamente debe calentarse por encima de la temperatura corporal. Mientras, tirar con la mano izquierda con una torunda o gasa del vértice lingual, hacia adelante y abajo, con la derecha llevamos el espejo por encima y detrás de la base de la lengua, es de gran ayuda decir al examinado que diga ah! Para que levante el velo del paladar y la úvula así facilitaremos la maniobra. Junto con la base lingual se examina por visión a través del espejo las paredes laterales y parte superior del velo palatino.

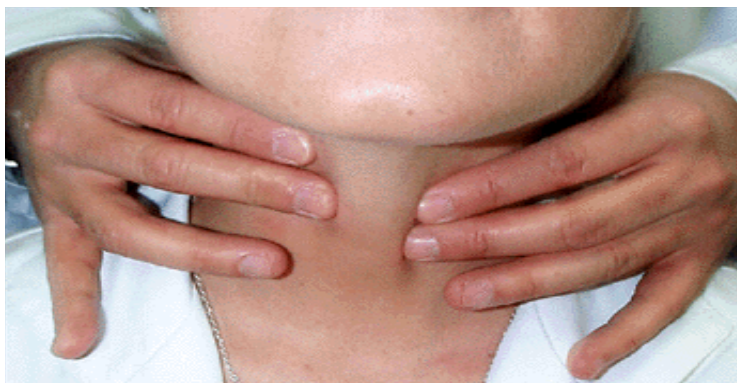La pared posterior se visualiza por inspección directa. Debiendo identificar las siguientes estructuras: amígdalas palatinas, linguales, y faríngeas, vegetaciones linfoides de la base de la lengua y la vallécula epiglótica (depresión anatómica situada entre los pliegues glosopiglóticos lateral y medio).

### Palpación de la lengua y bucofaringe

Este es el paso más difícil para el estomatólogo en la exploración del complejo bucal. Le indicamos al paciente que saque de nuevo la lengua y diga ah y con un movimiento en u se palpa las paredes faríngeas y la base de la lengua.

### Examen del cuello

La inspección de la cara y el cuello permitirá detectar cambios de pigmentación o aumentos de volumen, asimetrías u otras alteraciones. Para la palpación comenzando por el lado izquierdo incline la cabeza del paciente hacia ese lado con ayuda de su mano izquierda, mientras que con la derecha se realiza la palpación, repita la maniobra en el lado derecho invirtiendo sus manos. Palpe atentamente las zonas de las cadenas ganglionares submandibular, yugular interna, cervical transversa y espinal accesoria y los grupos submentonianos, parotídeos, preauricular, retroauricular y occipital. Palpe las glándulas salivales parótidas, submandibulares y sublinguales y la articulación temporomandibular.



**EXAMEN DE CUELLO<sup>61</sup>**

61 Examen de cuello. [https://www.google.com.mx/search?q=protector+bucal&biw=1242&bih=591&source=Inms&tbn=isc&sa=X&sqi=2&ved=0ahUKEwiF0pfPpILOAhXm7oMKHVttCcwQ\\_AUIBigB#tbn=isch&tbs=rimg%3ACXDvmVwZ-DFII-jg40h6QEhntqsJUy-zlGXSzG7nthXXZMhpxYENrZeJmsO0B2tZOBDOAYMpieanoLAISRS7zJWvCoSCTjSHpAS-Gee2EWOPUj8tqnR4KhIjqiTL7OUZdIRFX2lZEc8kfwqEglbMbue2FddkxGv2hCk9XgaZyoSCSGnFgQ2tl4mEYY4fnn-cQCXrKhIjAw7QHa1k4EMR8RFbtWepjEqEg\\_k4BgymJ5qeghFWPWU1SM5SCoSCcAhJFLvMla8EW8h9yync2C\\_1&q=examen%20de%20cuello&imgcr=4oGPeGEWQTtM1M%3A](https://www.google.com.mx/search?q=protector+bucal&biw=1242&bih=591&source=Inms&tbn=isc&sa=X&sqi=2&ved=0ahUKEwiF0pfPpILOAhXm7oMKHVttCcwQ_AUIBigB#tbn=isch&tbs=rimg%3ACXDvmVwZ-DFII-jg40h6QEhntqsJUy-zlGXSzG7nthXXZMhpxYENrZeJmsO0B2tZOBDOAYMpieanoLAISRS7zJWvCoSCTjSHpAS-Gee2EWOPUj8tqnR4KhIjqiTL7OUZdIRFX2lZEc8kfwqEglbMbue2FddkxGv2hCk9XgaZyoSCSGnFgQ2tl4mEYY4fnn-cQCXrKhIjAw7QHa1k4EMR8RFbtWepjEqEg_k4BgymJ5qeghFWPWU1SM5SCoSCcAhJFLvMla8EW8h9yync2C_1&q=examen%20de%20cuello&imgcr=4oGPeGEWQTtM1M%3A). Fecha de consulta:20-07-2016.

Para completar la exploración del cuello, sitúese por detrás del paciente y utilizando ambas manos realice la palpación de todo el cuello detectando las posibles diferencias entre las estructuras contralaterales.

Cuando se note xerostomía o aumento de volumen de algunas de las glándulas salivales debe extraerse y evaluarse la calidad, cantidad y consistencia de la saliva. Para ordeñar la glándula parótida coloque un dedo en el área preauricular y mueva el dedo hacia delante siguiendo el camino del conducto. La glándula submaxilar es ordeñada colocando un dedo en el triángulo submandibular del cuello con un movimiento hacia el mentón. La saliva proveniente de las glándulas submandibulares es drenada por el conducto de Wharton localizado detrás de los incisivos inferiores. Las glándulas salivales con funcionamiento normal producirán al menos una gota de saliva clara y acuosa.

Recuerde que los signos de advertencia de cáncer bucal son una úlcera que no cicatriza, una lesión roja o blanca persistente, una lesión que sangra fácilmente, dificultad para masticar o tragar y dificultad para mover la lengua o la mandíbula. El dolor y la irritación pueden o no estar presentes en las lesiones incipientes. Las lesiones traumáticas desaparecen generalmente cuando se suprime el agente etiológico. Las prótesis mal ajustadas son la causa más común de estas lesiones. Las lesiones que persistan después de dos semanas deben ser biopsiadas para confirmar su histología. Los pacientes con lesiones traumáticas sospechosas deben ser remitidos al especialista para su diagnóstico.<sup>62</sup>

### EXAMEN FÍSICO DE ATM

#### Historia clínica

**1. Datos personales.** Incluyen información concerniente a nombre, dirección, teléfonos, fecha de nacimiento, médico tratante y nombre de otros colegas tratantes.<sup>1</sup>

**2. Historia del dolor.** Muy importante establecer el motivo de consulta y luego el orden cronológico de los hechos relacionados como la naturaleza del dolor. Se puede utilizar entrevista directa o cuestionario previo. El examen y la historia deben ser estandarizados. Se le debe pedir al paciente que describa el dolor en detalle, hechos desencadenantes, área específica dolorosa, si es profundo, superficial, agudo o crónico, frecuencia, si es constante o intermitente, si desaparece súbita o gradualmente. Esto con el fin de tratar de clasificar el dolor como neurogénico, miogénico o artrálgico.

Se debe identificar los patrones asociados al dolor tratando de ubicar si se produce a determinadas horas del día, por ejemplo si es matinal o si aumenta por la noche; si disminuye con la función en el día o si por el contrario la función lo incrementa. También si con el tiempo ha mejorado o empeorado. Que eventos hacen que aumente el dolor como masticar, hablar, el frío, así como épocas de mayor stress.

También se debe indagar sobre la presencia de hábitos parafuncionales como bruxismo, apretamiento, morderse los labios, comerse las uñas o llevarse objetos a la boca.

---

62 Llanio Navarro Raimundo. Op. Cit. (2003) P- 216-226.

El paciente puede haber determinado la presencia de ruidos articulares tipo click, pop o crépito, si está presente de forma permanente y desde hace cuando.

Se debe establecer la historia de episodios de luxación o bloqueos previos y como han evolucionado con el tiempo; así como la presencia de cefaleas frecuentes, otalgias o tinitos. El componente emocional se debe explorar a través de preguntas como hábitos de sueño, genio, dermatitis, gastritis o colitis. También se debe valorar la forma como el paciente aborda su problema, si lo considera como algo pasajero o si está demasiado preocupado por él, si se considera una persona estresada o tranquila y que tanto le afecta en su vida.<sup>63</sup>

Algunos tipos de cefalea y dolor facial parecen correlacionarse con la presencia de un número de síntomas acompañantes y con algunos cambios en la personalidad, los cuales son importantes en pacientes con cefalea diaria crónica y desorden de dolor facial. Los pacientes con desordenes de ATM intracapsulares tienden a mostrar un menor prevalencia de síntomas acompañantes y un perfil de personalidad normal.<sup>64</sup>

**3. Tratamientos previos.** Se debe establecer que terapias ha recibido el paciente, desde el punto de vista farmacológico, de aparatología o de terapia física y como ha sido la respectiva evolución.

Cuando hay historia previa con el uso de placas se debe conocer por cuando tiempo la ha utilizado, como ha sido la respuesta a la misma y que tan frecuente han sido los controles respectivos. También la forma como fue confeccionada y el tipo de material utilizado. Igualmente es importante que el paciente traiga la placa y poder analizarla.

Dentro de los tratamientos previos se debe anotar si existe presencia de aparatos protésicos u ortodónticos. Si le han realizado exodoncias quirúrgicas traumáticas o tratamientos extensos en los que haya habido apertura máxima por mucho tiempo.<sup>65</sup>

**4. Historia Médica.** Se debe indagar la presencia de compromiso sistémico y de enfermedades que puedan tener manifestaciones en la ATM. También se debe incluir la presencia previa de accidentes automovilísticos o traumas, peleas o accidentes deportivos. Si le han realizado procedimientos quirúrgicos bajo anestesia general. Que tipo de medicación está tomando.

Existe una asociación entre la disfunción de origen articular y los síntomas de oídos, nariz y garganta, especialmente la sordera.<sup>66</sup>

63 Kaplan, Adrew S. y Leon A. Assael. (1991). Tempromandibular disorders, diagnosis and treatment. Philadelphia, W.B. Saunders Company,

64 Mongini, Franco y otros. (2000). Personality Characteristics and accompanying symptoms in temporomandibular joint dysfunction, headache and facial pain. Journal of orofacial pain. Vol. 14 N° 1.

65 Kaplan, Adrew S. y Leon A. Op. Cit.

66 Ciancaglini, Riccardo y otros. (1994). Ear, Nose, and Throat Symptoms in patients with TMD: The association of symptoms according to severity of arthropathy. Journal of orofacial pain. Volume 8, N° 3.

**5. Examen clínico de cavidad oral.** En este examen el enfoque fundamental se encamina más hacia el estado de los músculos y articulación temporomandibular así como a los movimientos mandibulares. Sin dejar de examinar los dientes (oclusión) y el periodonto.

### Palpación muscular

#### a) Músculos de la masticación y cervicales

Es recomendable realizar un examen sistemático, efectuando la palpación simultánea de ambos lados. Se recomienda incluir los músculos temporales, el arco cigomático, los maseteros, vientre anterior del digástrico, la espina cervical, músculo trapecio, esternocleidomastoideo, pterigoideos medial y lateral y el proceso coronoides. Igualmente es importante la palpación del conducto auditivo externo durante los movimientos de apertura y cierre.

Se aconseja verificar la resistencia muscular (Friedman y Weisberg) oponiendo resistencia con la mano del examinador a los movimientos del paciente. Se utiliza en apertura, cierre, lateralidades, protrusión y retrusión; debe señalarse que esto no reemplaza la palpación muscular, es útil para localizar el dolor y su uso no es mandatorio para todos los pacientes.

#### b) Puntos gatillo

Un área gatillo miofascial es una zona pequeña, circunscrita y muy hipersensible en los tejidos miofasciales desde la cual se activa el sistema nervioso central para producir dolor referido. Es un signo clínico y no un síntoma, y el paciente puede no estar enterado de él. La zona de referencia es en la cual se produce el dolor, la hiperalgesia o el espasmo muscular. El factor precipitante suele ser un movimiento que causa el estiramiento del músculo que contiene el área focal de dolor, el cual puede persistir luego del retiro del factor desencadenante. Se consideran factores desencadenantes un traumatismo directo, exceso de ejercicio, frío, inmovilización, infarto de miocardio, stress.

Se consideran factores predisponentes: tensión muscular crónica (movimientos repetitivos), fatiga general, infecciones agudas, foco de infección crónica, deficiencias nutricionales, lesión progresiva del sistema nervioso central, tensión nerviosa, menopausia e hipometabolismo con creatina en orina.

Hay un grupo de desórdenes caracterizados por la presencia de un área de hipersensibilidad llamada zona gatillo, junto con la presencia de un síndrome de dolor específico, espasmo muscular, debilidad, agotamiento, limitación de movimiento o debilidad. Esta zona generalmente está localizada en uno de los músculos o en el tejido conectivo. Se han descrito varios síndromes de dolor miofascial, en los cuales el dolor está originado en varias estructuras miofasciales.<sup>67</sup>

---

<sup>67</sup> Gelb, Harold. (1985). Clinical management of head, neck and temporomandibular joint pain and dysfunction. 2a. ed. Philadelphia, W.B. Saunders Company.

### c) Auscultación

Los sonidos han sido definidos como clicking, popping, grating (chirrido), crunching (crujido) y tipo velcro o crépito. El click recíproco usualmente no ocurre en el mismo punto en apertura y cierre, pero cuando está indica sospecha de osteofito, agrandamiento de la eminencia articular o desplazamiento meniscal y ocurre más frecuentemente en dirección anterior, medial o ambas, aunque también se han reportado desplazamientos laterales y posteriores. El click puede ocurrir al inicio, en el medio o al final de la apertura o en el cierre. Mientras más cerca esté del final de la apertura, más severo es el desplazamiento. Los hallazgos artrográficos indican que no todos los clicking son necesariamente indicativos de desplazamiento meniscal con reducción, ni todos los pacientes con click tienen alterada la forma de las superficies articulares; la causa del click no está tan clara. El crépito se define como una sensación de carraspeo causada por el roce conjunto de superficies articulares o superficies sinoviales secas. También puede ser causada por detritos en la articulación o por presencia de poco líquido sinovial en las áreas articulares.<sup>68</sup>

El crépito evidencia cambios en el contorno óseo, puede indicar osteoartritis. Se recomienda establecer el ruido articular utilizando un estetoscopio. Los ruidos pueden ser más o menos significativos, de acuerdo a la presencia o ausencia de limitación de movimiento mandibular y dolor palpable o subjetivo en las estructuras vecinas. El clicking es el síntoma más común presente. Al hacer seguimiento a la población con click por 5 años se encontró que no hay progreso significativo a un degeneramiento interno más avanzado. Algunos click pueden ser transitorios. El clicking y el crépito pueden estar presentes en pacientes a los que se les sospecha patología articular, sin embargo estos mismos ruidos pueden estar en articulaciones normales durante los movimientos mandibulares. El clicking en ausencia de otros síntomas no se considera importante; pero en presencia de otros síntomas sí puede serlo. El crépito en ausencia de otros síntomas puede ser importante, pero en presencia de otros síntomas es importante. En conclusión se debe tener cuidado al interpretar los ruidos articulares en ausencia de otros signos y síntomas.

Hay una gran discrepancia entre el diagnóstico basado en función y el basado en la anatomía. Para el diagnóstico basado en la función no se necesitan el uso de técnicas sofisticadas de registro de movimiento condilar. Puede ser suficiente con un examen clínico cuidadoso. No se sabe cuáles desplazamientos meniscales pueden desarrollar o no reducción y bajo qué condiciones esto puede ocurrir.<sup>69</sup>

### d) Rango de movimiento

Se debe medir el rango de movimiento mandibular en apertura máxima y en lateralidad de ambos lados. La posición protrusiva se examina para establecer si está libre, desviada o con dolor.

68 Stockstill, John W y Norman D. Mohl. De la Universidad de Nebraska, USA.(1991).Evaluation of temporomandibular joint sounds. Diagnostic, analysis and clinical implications. Dental clinics of North America. Vol. 35 N° 1 January.

69 Huddleston Slater, James J. R. y otros.(2004). A comparative Study between clinical and instrumental methods for the recognition of internal derangements with a clicking sound on condylar movement. Journal of orofacial pain. Vol. 18 N° 2.

El rango de apertura normal se considera entre 40 y 50 mm medida entre los bordes incisales.

El rango de lateralidad se considera normal entre 8 y 12 mm. También se anota si hay desviación en el movimiento de apertura.<sup>70</sup>

### e) Bloqueo diagnóstico

Ocasionalmente puede ser difícil localizar el sitio doloroso, se puede utilizar bloqueo diagnóstico cuando se desea confirmar la sospecha clínica. Bell y Kroening aconsejan inyecciones diagnósticas de anestesia local en el sitio doloroso para establecer su efecto. Se deben utilizar anestésicos sin vasoconstrictor (epinefrina) tipo mepivacaína, lidocaína o procaína. Se puede utilizar para inyección intra articular o intramuscular.

**6. Análisis oclusal.** Se debe establecer la relación intermaxilar esquelética y dental, utilizando la clasificación de Angle. Así como anotar los cambios oclusales más importantes como extrusiones, mordidas cruzadas, prematuros e interferencias en las excursiones.

### Criterios diagnósticos

El RDC/TMD (Research Diagnostic Criteria for Temporomandibular Disorders) fue introducido en 1992 y se ha utilizado en investigaciones alrededor del mundo, se recomienda como sistema modelo generalizado para determinar el diagnóstico y clasificación del dolor crónico. Ventajas: 1. Especificaciones documentadas y estandarizadas para el examen clínico. 2. Definiciones claras para las variables mayores como rango de movimiento, dolor a la palpación y ruidos articulares. 3. Confiabilidad demostrada. 4. Uso del sistema de eje dual uno del examen clínico y el otro del comportamiento psicológico.

Los estudios previos han demostrado que el componente del eje I tiene altos niveles de confiabilidad cuando se cumplen las especificaciones del examen clínico. Las mediciones psicológicas del eje II son útiles clínicamente para orientar hacia el plan de tratamiento sin entrar en el campo del diagnóstico psiquiátrico formal. El propósito del eje II es clasificar los pacientes en rangos de normal, moderado o severo de funcionamiento en síntomas y comportamientos que indican disturbio psicológico.<sup>71</sup>

**Estudio:** Dworkin, Samuel F. y Linda LeResche. Research Diagnostic Criteria for temporomandibular disorders. J Craniomand Disord Facial Oral Pain. www.rdc-tmdinternational.org 1992; 6:301-355. Versión en Español Universidad de Buffalo, New York. La versión en inglés es RDC/TMD, la cual es traducida como criterios diagnósticos para la investigación de los trastornos temporomandibulares CDI/TTM.

**Examen físico:** El paciente se sienta en ángulo de 90 grados, el examinador usa guantes, si el paciente tiene prótesis de la deja puesta; las férulas y aparatos se remueven. Se tiene en cuenta si

70 Kaplan, Adrew S. y Leon A. Assael. (1991). Tempromandibular disorders, diagnosis and treatment. Philadelphia, W.B. Saunders Company.

71 Dworkin, Samuel F., Jeffrey Sherman y Lloyd Mancí. (2002). Reliability, validity and clinical utility of the research diagnostic criteria for temporomandibular disorders Axis II scales: depression, non-specific physical symptoms and graded chronic pain. Journal of orofacial pain. Volume 16 N° 3.

el paciente usa barba o aditamentos que interfieran con la palpación. El examen se hace en orden según la planilla

El patrón de apertura se marca como recto, con desviación a la derecha o izquierda, en S o si tiene más de un patrón. El rango de apertura se mide de incisivo a incisivo y se clasifica como: no asistida sin dolor, apertura máxima no asistida (se anota si es dolorosa y su localización), y apertura máxima asistida (se anota si es dolorosa y su localización).

Se hace palpación de sonidos articulares con los dedos índices en la zona preauricular bilateral. La yema del dedo va anterior al tragus de la oreja. La boca abre y cierra 3 veces. Se tiene en cuenta los sonidos cero es ausencia, 1 es click preciso de corta duración, 2 es crepitación gruesa con sonido continuo en un período largo de tiempo, no es breve como el click, es el ruido de hueso sobre hueso, como moliendo una piedra contra otra y 3 es crepitación fina con sonido rechinante fino, continuo, en un período más largo durante apertura o cierre, es un sonido de frotamiento o crujido sobre una superficie áspera.

El click se registra en apertura, en cierre, recíproco reproducible (si se elimina en apertura y cierre desde protrusiva) y recíproco no reproducible (cuando no puede ser reproducido en dos de tres movimientos mandibulares).

Se mide lateralidad derecha, izquierda y protrusiva, teniendo en cuenta si hay dolor y su ubicación. También se evalúa la presencia de clicking en protrusiva como reproducible y no reproducible.

La palpación de los músculos se hace usando la yema de los dedos índice y medio con presión de 2 libras extraoral y 1 libra intraoral. La mandíbula está en reposo sin contacto dental, con una mano se hace la palpación y con la otra se estabiliza la cabeza. Se anota presencia de dolor como leve, moderado o severo y la ausencia de dolor. Los sitios de palpación son fibras del músculo temporal posteriores, medias y anteriores, el masetero en su origen, cuerpo e inserción, en la región mandibular posterior (área entre ECMT y el borde posterior mandibular). Y en la región submandibular (Pterigoideo, suprahioideo y digástrico anterior).

La palpación articular se hace con 1 libra de presión digital en el polo lateral antes del tragus de la oreja y en la inserción posterior se hace con el dedo meñique intrameatalmente con los dientes en contacto oclusal.

La palpación intraoral se hace en el músculo pterigoideo lateral; el paciente abre la boca y mueve la mandíbula hacia el lado examinado; el dedo índice se coloca lateral al reborde alveolar sobre los molares superiores y se mueve el dedo distal, medial y hacia arriba haciendo la palpación. El tendón del temporal se palpa rotando el dedo índice hacia la apófisis coronoides y se le pide al paciente que abra un poco para mover el dedo hacia el borde anterior de la apófisis coronoides. Generalmente el pterigoideo lateral es el más sensible.

Cuestionario: el cuestionario para el paciente consta de 31 preguntas, algunas con subclases y permite establecer el diagnóstico como:



En el eje I se consideran:

1. Trastornos musculares clasificados como dolor miofascial, dolor miofascial con limitación de apertura mandibular o sin diagnóstico muscular.
2. El desplazamiento del disco se hace para cada articulación y puede ser con reducción, sin reducción con limitación de apertura, sin reducción sin limitación de apertura y sin diagnóstico articular.
3. Otras condiciones se clasifican como artralgia, osteoartritis, osteoartrosis y sin diagnóstico para este grupo.

En el eje II se clasifica el perfil de paciente como grado de dolor crónico (0-4), nivel de depresión (normal, moderado o severo), síntomas no específicos (normal, moderado o severo) y la limitación asociada al funcionamiento mandibular como respuestas positivas /sobre las preguntas contestadas.<sup>72</sup>

### DIAGNÓSTICO DE ATM

En la actualidad se hace innegable el estudio de los Trastornos temporomandibulares (TTM), ya que a lo largo del tiempo, ha existido mucha controversia con relación a este tema; a su denominación, etiología, diagnóstico y tratamiento.

Para llegar a un correcto tratamiento es necesario un buen diagnóstico basado en un detallado interrogatorio y examen físico del paciente, que incluya la valoración de los factores etiológicos. La multifactorialidad de la etiología de los TTM justifica los variados enfoques terapéuticos existiendo una gran dependencia entre ellos. La mayoría de las investigaciones realizadas resaltan tres factores etiológicos fundamentales: las maloclusiones, el estrés y los hábitos parafuncionales.<sup>73</sup> Los TTM para poder ser tratados con éxito, debido a esta etiología multifactorial, requieren de una atención multidisciplinaria (psicólogos, especialistas en terapia física, ortodoncistas, protesistas, cirujanos maxilofaciales, etc.), y en múltiples ocasiones se tienen que integrar profesionales de otras ramas de la salud como los ortopedistas, otorrinolaringólogos, reumatólogos, neurólogos, que a menudo desconocen estas alteraciones, sus complicaciones y el papel del estomatólogo en el tratamiento de las enfermedades aparentemente no dentales para enfrentar con posibilidades de éxito a los pacientes aquejados de estos trastornos es fundamental.

Se debe tener en cuenta que en muchas ocasiones el diagnóstico realizado no es correcto, por lo que lleva a un tratamiento parcialmente exitoso o no exitoso. Como los pacientes pueden presentar uno o varios síntomas, son tratados mecánicamente, de acuerdo con el motivo de la consulta, sin incluir el análisis de los signos y síntomas que acompañan la difusión. El paciente, a menudo, se ve obligado a recurrir durante períodos más o menos largos de tiempo a diferentes especialidades médicas y

72 Dworkin, Samuel F. y Linda LeResche. (1992). Research Diagnostic Criteria for temporomandibular disorders. J Craniomand Disord Facial Oral Pain. Cap.6:301-355. Página: [www.rdc-tmdinternational.org](http://www.rdc-tmdinternational.org)

73 Sakar A. (2003). Prevención es nuestra mayor preocupación: desordenes de la articulación temporomandibular [en línea] [Houston] [fecha de acceso 23 may 2003 ]; disponible en: <http://www.midentista.com.mx/desorden.htm>.

estomatológicas sin poder resolver su problema, ya que la sintomatología del síndrome dolor difusión es variable, y existe falta de unidad de criterios entre los especialistas para imponer un tratamiento efectivo. Antes de preocuparse por la selección del mejor tratamiento, es importante detenerse y reflexionar sobre la forma de prevenir los TTM, siendo fundamental el contar con un diagnóstico precoz y el control de los factores que contribuyen con estos. Siempre se ha de individualizar y personalizar cada caso, pero en líneas generales y en función de dichos factores, recuenta con las siguientes opciones: tratamientos de ortodoncia en caso de maloclusiones dentarias, evitar pérdidas de los primeros molares permanentes, control de las interferencias oclusales en revisiones periódicas y al concluir cualquier tratamiento estomatológico, control del bruxismo con placas de descarga nocturna, así como del estrés, ansiedad, depresión con psicoterapia, relajación, tratamiento psiquiátrico y farmacológico, estudio y tratamiento de las alteraciones del sueño y modificación de los hábitos posturales.<sup>74</sup>

En los pacientes donde los TTM ya están presentes, se recomiendan las siguientes indicaciones: evitar las aperturas muy amplias de la boca, así como adelantar la mandíbula, masticar chicle, morderse las uñas, debe colocarse poca cantidad de comida en la boca para masticar, tener una higiene bucal adecuada, masticar por los 2 lados de la boca (mantener el mismo lado habitual de masticación), realizar ejercicios de relajación muscular, eliminar hábitos orales como fumar en pipa, no respirar por la boca, no apretar o rechinar los dientes, evitar posiciones incorrectas del tronco, el cuello y la cabeza, evitar malposición o pérdida de los dientes. En caso de que esto último ocurra, rehabilitar lo más pronto posible.<sup>75</sup>

El tratamiento de los TTM es variado y a un mismo paciente pueden aplicarse varias terapias. Por esta razón, se considera que el tratamiento es multimodal, dado por la gama de estos que pueden ser combinados. En ocasiones con una sola terapia es suficiente, pero generalmente va acompañada por más de una modalidad de tratamiento.<sup>76</sup>

En la mayoría de los casos, los primeros esfuerzos están encaminados al alivio del dolor y el restablecimiento de la afección. Se debe trabajar sobre la base de la rehabilitación, es decir, restaurar la función normal de los músculos masticatorios y de la ATM, y lograr una correcta relación entre la oclusión y articulación, además del control de hábitos perniciosos.<sup>77</sup>

Las diferentes opciones terapéuticas pueden ser clasificadas en definitivas o de soporte. La terapia definitiva altera, controla o elimina los factores responsables del desorden funcional, principalmente los oclusales, y a su vez la terapia oclusal puede ser: reversible (al retirarla retorna la condición preexistente) e irreversible (altera la condición oclusal “permanentemente”). El objetivo de la terapia de soporte es aliviar la sintomatología, por lo que no es apropiada como terapia a largo plazo.

---

74 Prevención disfunción de ATM. [en línea] [La plata. Buenos aires. Argentina] [fecha de acceso 23 mayo 2003]; disponible en: [http://www.odontocat.com/odontocat/prevención disfunción de ATM.htm](http://www.odontocat.com/odontocat/prevención%20disfunción%20de%20ATM.htm).

75 Disfunción del sistema masticatorio. Unidad de cirugía oral y maxilofacial. [en línea] [fecha de acceso 23 mayo 2003]; disponible en: <http://www.unav.es/maxilofacial/ATM.htm>.

76 Okeson JP. (1995) Oclusión y afecciones temporomandibulares. 3ed. Madrid: Mosby Doyman Libros.

77 Díaz Fernández JM, Yau V. (1995). Tratamiento del síndrome de disfunción muscular y la articulación temporomandibular en adolescentes. Rev. Cubana Estomatologica 7(2):237.

Se puede generalizar el esquema del tratamiento de los TTM por fases. Existe una correspondencia entre las fases y las diferentes opciones terapéuticas, como vemos a continuación:

### 1ra. FASE: ALIVIO DEL DOLOR - TERAPIA DE SOPORTE

Se utiliza la *terapia de soporte*, que incluye varias opciones: medicamentosa, fisioterapia, psicoterapia, laserterapia, acupuntura, magnetoterapia, entre otras.

#### Terapia medicamentosa

El tratamiento masivo con quimioterapia no es solución absoluta, sino que por el contrario, provoca y aumenta el peligro de reacciones alérgicas y disfunciones básicas. El mejor medio consiste en las amplias posibilidades de la fisioterapia por sus formas diferentes de actuar y por los resultados obtenidos. La electromedicina es mucho menos inofensiva que la quimioterapia.<sup>78</sup>

Dentro de los fármacos más utilizados tenemos los siguientes: anestésicos locales, analgésicos, antiinflamatorios no esteroideos (sedantes, ansiolíticos, antidepresivos y relajantes musculares) e inyecciones de corticoides intrarticulares.<sup>79</sup>

#### Fisioterapia

- **Cinesioterapia:** Es el conjunto de procedimientos dirigidos a la protección y recuperación de las funciones de estructuras móviles, mediante el empleo de propiedades profilácticas y terapéuticas de movimientos pasivos y activos

Está indicada para la conservación y aumento de la amplitud del movimiento articular, corrección de defectos posturales y actitudes viciosas ya instaladas, recuperación de propiedades específicas de los músculos (trofismo, fuerza contráctil, resistencia a la fatiga), relajamiento muscular, estabilidad articular, alivio del dolor, mejorar las condiciones circulatorias, mejorar la percepción y concientización corporal.

- **Mecanoterapia:** Consiste en el uso de aparatos protésicos o no utilizados para limitar o ampliar los movimientos mandibulares. Pueden usarse conos roscables, los cuales poseen anillos de espiral mayores en la base y disminución en dirección al ápice, con un apoyo para ser manipulado con el objetivo de forzar una abertura de las arcadas. También pueden usarse prendedores de ropa o depresores linguales en cantidades crecientes unidos por bandas adhesivas. Existen además automovilizadores y guía sagitales.

---

78 Brown KS, Bottomiy WK. (1990). The utilizacione and mechanism of action of triacyclic antidepressants in the treatment of chronic facial pain. *Anesth Pro*; 37:223.

79 Aguilar M. Trastornos de la ATM. [en línea] [fecha de acceso 23 mayo 2003]; disponible en: <http://www.ciof.com.ar/articulo-central.htm>.

- **Masoterapia:** Conjunto de manipulaciones terapéuticas en tejidos conjuntivos, basadas en movimientos y presión, adaptada a características de cada región a ser trabajada. Está indicada en períodos subagudos, postraumáticos osteoarticulares, musculares, luxaciones, sinovitis, en condiciones inflamatorias subagudas y crónicas de las articulaciones y músculos, en enfermedades vasculares periféricas y del sistema nervioso (neuritis y neuralgia) y en cicatrices y contracturas.
- Está contraindicado en traumatismos agudos de huesos, articulaciones y músculos, padecimientos inflamatorios y erosivos de la piel, casos de fiebre, tumores y trombosis, estadios agudos de neuritis y neuralgias, parálisis (existen técnicas específicas para la parálisis facial), y en enfermedades del sistema nervioso central con liberación extrapiramidal o piramidal.
- **Electroterapia:** Es un recurso donde utilizamos ondas electromagnéticas (ultrasónicas o corrientes eléctricas continuas, alternas, sinusoidales o exponenciales), con la finalidad de obtener relajamiento muscular y mejorar las condiciones circulatorias e inflamatorias. Esta mejoría nos propiciará contracciones musculares de gran valor en la ejecución de los ejercicios musculares.
- **Ultrasonido:** Los ultrasonidos son una forma de termoterapia profunda, se suelen emplear a 3 MHz logrando un valor medio de profundidad de 2,5 cm. Tienen el inconveniente de requerir maquinaria y profesionales específicos.<sup>80</sup> No debe ser aplicado en ojos u oídos, ni en diátesis hemorrágicas, neoplasia, zonas con infecciones bacterianas, procesos supurativos o fases inflamatorias agudas, zonas isquémicas; no debe haber presencia de metal en zona de aplicación.
- **Ondas cortas:** Es un tratamiento que utiliza la corriente de diatermia (calor profundo) a través de ondas de alta frecuencia, produciendo ondas electromagnéticas con complemento de ondas de 11 m. Por ser una corriente de alta frecuencia no estimula nervios sensitivos o motores, y no existe ningún tipo de sensación desagradable ni contracciones musculares. La corriente es uniformemente alternada, sin peligro de quemadura química. La intensidad de la corriente debe ser la suficiente para dar calor a los tejidos. La utilidad y aplicación de la diatermia pulsátil en el dolor de la articulación se muestran en los resultados obtenidos en una investigación 19 donde está contraindicada en casos de hemorragia, tromboflebitis, pérdida de la sensibilidad cutánea, tumores, radioterapia. No debe haber presencia de metal en las zonas de aplicación.
- **Rayos infrarrojos:** Son ondas electromagnéticas desde 4 millones hasta 77,000 A emitidos por un material incandescente. Cuanto mayor sea la temperatura del cuerpo emisor, menor será la amplitud de los rayos emitidos. Cuando los tejidos absorben los rayos infrarrojos penetran hasta las capas más profundas de la dermis o hasta tejidos subcutáneos. Los rayos infrarrojos más largos son absorbidos en la epidermis superficial.

80 Gay Escoda C. (1996). Patología disfuncional de la articulación temporomandibular. Universidad de Barcelona; pp. 117-53. Puesta al día. Alternativas terapéuticas del bruxismo. Tratamiento oclusal. [en línea] [fecha de acceso 23 mayo 2003]; disponible en: <http://www.marcono.com/discover how to relieve pain with TMJ Therapy. htm>

No deben ser aplicados en regiones con flujos arteriales deficientes, ni en zonas con riesgo de hemorragias. No es aconsejable una aplicación en regiones con sensibilidad cutánea anómala o donde se haya aplicado otro tipo de tratamiento radioactivo.

- **Tens (estimulación eléctrica nerviosa transcutánea):** Los estimuladores clásicos de TENS generan pulsos bifásicos cuadrados de duración muy reducida ( $\mu\text{seg}$ ) y de frecuencia variable entre 2 y 200 Hz. La estimulación eléctrica transcutánea de las fibras alfa A mielinizadas, de acuerdo con la teoría de la compuerta, ocasiona una inhibición de la transmisión de los impulsos dolorosos transmitidos por las fibras delta A y por las fibras C no mielinizadas a nivel de la sustancia gelatinosa del asta posterior de la médula espinal y en niveles superiores del sistema nervioso central. Por otro lado, basado en la teoría del opiáceo endógeno, la liberación de endorfinas produce analgesia al unirse con receptores específicos del sistema nervioso central.<sup>18</sup> Contraindicado en pieles con pérdida de la sensibilidad cutánea y en pacientes con marcapasos. No debe haber presencia de metales en zonas de aplicación.<sup>81</sup>
- **Corrientes diadinámicas:** Son de baja frecuencia y de impulsos semisinusoidales. Esta corriente tiene una acción calmante manifiesta y algunos autores comparan su acción con la de la novocaína, considerándolas como “corrientes periféricamente anestésicas”.<sup>82</sup>
- **Corrientes galvánicas:** Llamadas también corrientes continuas. Producen calor, disociación, iontoforesis, endósmosis y cambio en la excitabilidad y conductibilidad del tejido tratado. Tiene acción estimulante, bactericida y antiinflamatoria, produce hiperemia, vasodilatación, aumenta el tono muscular y es analgésico.
- Ambas corrientes se han utilizado con éxito en neuralgias, mialgias, artritis, periartritis, poliartritis, atrofias musculares y articulares, espóndilo artrosis, tendosinovitis, bursitis, epicondilitis, traumatismos, trastornos vasculares, parálisis, herpes zóster, polineuritis, poliomielitis, etc. Es decir, son ampliamente utilizadas por las especialidades médicas, sin embargo, son subutilizadas por la práctica estomatológica.<sup>83</sup>
- **Termoterapia:** Genéricamente consiste en el empleo del calor con finalidades terapéuticas; es uno de los métodos más divulgados y recomendados por los autores revisados y uno de los más antiguos de terapeuta física, con un número enorme de formas de aplicación, siendo el agua el vehículo más económico y sensible. La mayoría de los autores coinciden en el empleo de estas medidas terapéuticas de forma coadyuvante con otras, tales como la terapia oclusal.<sup>84</sup>

81 Luposello M, Montgomery N, Clendening Helt M. (1990). Effect of transcutaneous electrical nervers stulation (TENS) a painful and nonpaiful the mal stimuli. J Dent Res; 69:295.

82 Almagro Urrutia S, De Los Santos L, Lorán Rguez L. (1998). Corrientes diadinámicas y galvánicas en el tratamiento de la disfunción temporomandibular. Rev Cubana Estomatología; 35 (3):73-9.

83 Almagro Urrutia S, De Los Santos L, Lorán Rguez L. (1998). Corrientes diadinámicas y galvánicas en el tratamiento de la disfunción temporomandibular. Rev Cubana Estomatología; 35(3):73-9.

84 Díaz FJ, Naw V. (1990). Tratamiento del síndrome de la articulación temporomandibular. Rev Cubana Estomatología; 27:2. Signar de Mello Rode JB, Santos Livraria. (1995). Tratamento das disfuncoes craniomandibulares ATM. Sao Paulo: LTDA; pp.183-204. . Puesta al día. Alternativas terapéuticas del bruxismo. Tratamiento oclusal. [en línea] [fecha de acceso 23 mayo 2003]; disponible en: <http://www.marcono.com/discover how to relieve pain with TMJ Therapy. htm>

## 2da. FASE: REPOSICIONAMIENTO CONDILAR - TERAPIA OCLUSAL REVERSIBLE

En esta fase se utiliza la *terapia oclusal reversible*, que tiene como objetivo ubicar o reposicionar los cóndilos en su posición de relación céntrica. Para esta terapia solemos utilizar el J.I.G. de Lucía y las férulas oclusales.

**J.I.G. de Lucía o desprogramador anterior:** Este dispositivo es de fácil fabricación y se utiliza para obtener relajación muscular progresiva y rápida. Produce desoclusión posterior que conlleva a movimientos condilares sin interferencias y reducción de fuerzas y cargas articulares.

**Férula oclusal:** Dispositivo que se interpone entre ambas arcadas dentarias, en el espacio interoclusal, con el fin de propiciar relajación muscular, modifica la oclusión de forma reversible e impide el apretamiento y rechinar de los dientes provocando el consiguiente reposicionamiento condíleo. Se retiene en una de las arcadas. Es conveniente usar férulas oclusales cuando se sospeche que la causa de los problemas del paciente residen en la oclusión. Estas disminuyen o eliminan la tendencia al bruxismo, protegiendo los dientes de la atrición y sobrecargas traumáticas.<sup>85</sup>

Las férulas oclusales son clasificadas de 2 maneras: por la acción que desempeñan en el paciente, las cuales pueden ser permisivas o planas y directrices (recapturadoras del disco). Por su constitución física pueden ser: rígidas o blandas.

Las permisivas pueden ser de mordida anterior o posterior y superiores o inferiores. Se elaboran de tal manera que permitan el libre movimiento de la mandíbula en relación con el contacto con los dientes antagonistas; se hace mención de la férula con relajación muscular modelo Michigan.<sup>86</sup> Las férulas directrices obligan a obtener una posición anterior necesaria mejorando la relación que existe entre el cóndilo y el disco articular o menisco, en las fosas articulares o cavidades glenoideas. Las más utilizadas son las de reposicionamiento anterior y las de tipo GELB.<sup>87</sup>

## 3ra. FASE: REPOSICIONAMIENTO OCLUSAL - TERAPIA OCLUSAL IRREVERSIBLE

En esta fase se utiliza la *terapia oclusal irreversible*, con el objetivo de adaptar la oclusión del paciente a la posición “impuesta por las articulaciones”, o sea, realizar las modificaciones oclusales necesarias para que los contactos dentarios durante la función no desplacen las articulaciones de su relación céntrica, lo que ya se había logrado en la fase anterior. Esta fase incluye a su vez varios procedimientos: operatoria dental, tallado selectivo, ortodoncia, prótesis, cirugía maxilofacial (cirugía ortognática).

85 Recio Rguez C. Bruxismo en niños. [en línea] [fecha de acceso mayo 2003]; disponible en:<http://www.rodriquerrecio.com/bruxismo.html>

86 Casos clínicos. [en línea] [fecha de acceso mayo 2003]; disponible en: <http://www.odonto.unam.mx/protesis/casosclinicos.html>.

87 Férulas. [en línea] [fecha de acceso mayo 2003]; disponible en:<http://www.infonegocio.com/laboratoriofelix/ferulas.html>. Indira García Martínez Férula tipo gelb. [en línea] [fecha de acceso mayo 2003]; disponible en:<http://www.arrakis.es/~ortoplus/esp/ferulas2.htm>. Recibido: 14 de julio del 2007. Aprobado: 2 de agosto del 2007. Facultad de Estomatología. Ave. Salvador Allende y calle G, municipio Plaza, Ciudad de La Habana. e-mail: [zuilen.jimenez@infomed.sld.cu](mailto:zuilen.jimenez@infomed.sld.cu)

El tallado selectivo es una técnica que consiste en el desgaste de la estructura dentaria que impide el establecimiento de una oclusión fisiológica.<sup>88</sup> En ocasiones es necesario el tratamiento ortodóntico para resolver las alteraciones que generan las maloclusiones dentarias u otros posibles problemas oclusales que pudieran provocar o agravar los TTM. Otros pacientes pueden precisar de una reconstrucción protética para obtener una oclusión estable en armonía con las demás estructuras orofaciales o para solventar TTM.<sup>89</sup>

Las indicaciones quirúrgicas son pocas, solo cuando han fracasado los métodos conservadores y si existen signos radiográficos articulares que lo justifiquen. Las técnicas más usadas son: cirugía abierta, condilectomía alta, meniscoplastia, meniscectomía, artrocentesis, artroscopia.<sup>90</sup>

---

88 Patologías. ATM. [en línea] [fecha de acceso mayo 2003]; disponible en: <http://www.oralmaxilofacial.com/patologias3.html>

89 Rodríguez Vázquez E. Patología de la ATM. [en línea] [fecha de acceso mayo 2003]; disponible en: <http://www.eduardo.vazquez.net/es/temporomandibular.htm>.

90 Aguilar M. Trastornos de la ATM. [en línea] [fecha de acceso 23 mayo 2003]; disponible en: <http://www.ciof.com.ar/articulo-central.htm>. Patologías. ATM. [en línea] [fecha de acceso mayo 2003]; disponible en: <http://www.oralmaxilofacial.com/patologias3.html>. Recibido: 14 de julio del 2007. Aprobado: 2 de agosto del 2007.

# 3

## Alteraciones de la ATM

La articulación temporomandibular puede ser afectada por enfermedades inflamatorias, infecciosas, traumáticas, congénitas, del desarrollo y neoplásicas.

### TRASTORNOS TEMPOROMANDIBULARES

Los trastornos temporomandibulares suelen tener una etiología multifactorial. La molestia que siente el paciente puede guardar o no relación con la patología de la articulación. Estos trastornos sólo se diagnostican si el paciente siente dolor o sus movimientos están tan limitados que le obligan a acudir al médico.

Generalmente, los trastornos temporomandibulares provocan o reflejan una alteración del movimiento del cóndilo mandibular dentro de la cavidad glenoidea o contra el disco o menisco articular.

Es necesario diferenciar los trastornos de la propia articulación temporomandibular (ATM) de muchas otras alteraciones que provocan una sintomatología muy parecida y que a menudo se pueden identificar presionando con los dedos sobre la articulación al abrir la boca, una maniobra que exacerba el dolor.

Sin embargo la causa más común corresponde a un grupo de trastornos funcionales que generan dolor, más frecuente en mujeres, se conoce con el nombre de síndrome de disfunción dolorosa de la articulación temporomandibular, trastorno(s) de la articulación temporomandibular o simplemente disfunción temporomandibular.<sup>91</sup>

Estos trastornos son un conjunto de alteraciones relativas a la articulación temporomandibular y las estructuras anatómicas que la rodean, que son causa usualmente no diagnosticada de cefalea y trastornos faciales de diversa intensidad hasta en un 50% de la población.<sup>92</sup> Es más frecuente en mujeres entre los 20 y 50 años. En un 7% de los casos el problema genera alteraciones bucofaciales con dolor facial y mandibular.<sup>93</sup>

---

91 Scivani, Steven J.; Keith, David A; Kaban, Leonard B (diciembre de 2008). «Temporomandibular Disorders». *N Engl J Med* (en inglés) (Massachusetts, Estados Unidos) 359: 2693–705. Consultado el 16 de septiembre de 2013.

92 Aragón, MC; Aragón, F; Torres, LM (octubre de 2005). «Trastornos de la articulación temporo-mandibular». *Rev. Soc. Esp. Dolor* (Narón, La Coruña, España) 12(7): 429–435. ISSN 1134-8046. Consultado el 24 de septiembre de 2013.

93 Aragón, F. Op. Cit. 429-435.



La Asociación Dental Americana prefiere el uso del término: Trastornos temporomandibulares (TTM), dado que muchos de estos trastornos no están originados en la articulación temporomandibular.<sup>94</sup>

Esta enfermedad, ha tenido numerosas clasificaciones, no obstante, en general se puede dividir en tres grupos: los trastornos relativos a la articulación temporomandibular (ATM); aquellos trastornos relativos a la musculatura adyacente, y los degenerativos.<sup>95</sup>

### EXPLORACIÓN FÍSICA

Se le pide al paciente que señale y describa la zona dolorosa. Seguidamente, se palpa cada uno de los principales grupos de músculos que intervienen en la masticación y los músculos occipitales, para detectar sensibilidad general y puntos gatillo (zonas que irradian dolor a otras regiones). Se examina al paciente mientras éste abre la boca tanto como puede sin experimentar molestias. Se le observa mientras abre y cierra la boca y se compara la unión de los incisivos centrales superiores e inferiores (que se suele situar en la línea media) con un objeto recto vertical de referencia. Generalmente, la línea media mandibular se desvía hacia el lado doloroso. Se palpa y se ausculta la articulación durante la apertura y el cierre de la boca. Para palpar adecuadamente el movimiento condíleo, se introducen los meñiques de ambas manos en los conductos auditivos y se ejerce una ligera presión anterior mientras el paciente mueve el maxilar inferior.

Otro trastorno de la articulación temporomandibular es el “*Compromiso Articular Temporomandibular*”, (CAT).<sup>96</sup> Descubierta en 1998 y comunicada por primera vez por el Doctor José Larena-Avellaneda Mesa en octubre de 2000 en el XXXVIII Congreso Internacional del CIRNO (Valencia). Se definió como: limitación o impedimento en la amplitud de los movimientos funcionales mandibulares durante la masticación, fonación, bostezo, posturas de descanso, etc., por impacto de alguna o algunas estructuras situadas en la parte móvil del aparato masticatorio (mandíbula, musculatura, diente, prótesis, etc.) contra alguna o algunas estructuras situadas en el orificio cigomático o/y en el maxilar superior (maxilar, diente, prótesis, etc), dando lugar a un conjunto de síntomas y signos principalmente sensitivos, dolor de cabeza (cefalea)<sup>97</sup> y vegetativos, inestabilidad (mareos, vértigos). En el aparato masticatorio la articulación comprometida es la temporomandibular; el menoscabo funcional se refiere a la masticación y la fonación; la causa puede ser extra o intraarticular y la afectación uni o bilateral.<sup>98</sup>

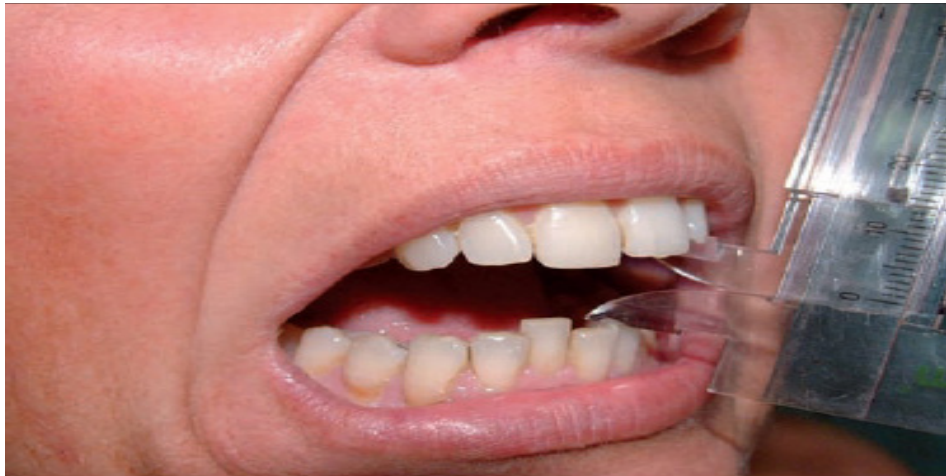94 Okeson, Jeffrey P; de Leeuw, Reny (2011). «Differential Diagnosis of Temporomandibular Disorders and Other Orofacial Pain Disorders». *Dent Clin N Am* (en inglés) 55: 105–120. doi:10.1016/j.cden.2010.08.007. Consultado el 26 de septiembre de 2013.

95 Poveda Roda, Rafael; Bagán, José V.; Díaz Fernández, José María; Hernández Bazán, Sergio; Jiménez Soriano, Yolanda (2007). «Temporomandibular joint pathology. Review of temporomandibular joint pathology. Part I: Classification, epidemiology and risk factors». *Med Oral Patol Oral Cir Bucal* (en inglés) (Valencia, España) 12: E292–8. Consultado el 12 de septiembre de 2013.

96 Organización Colegial de Dentistas de España. «Nuevas Patologías Funcionales de la ATM».

97 Córdoba Espada, Sonia (2013). «Un Dolor Recurrente, migrañas, cefaleas, vertigos y aparato masticatorio».

98 M<sup>a</sup> Dolores Barata Caballero, José Larena-Avellaneda Mesa, Pedro A. Moreno, Alejandro Durán Porto (octubre de 2007). «Compromiso funcional extra-articular de la articulación temporomandibular». *Gaceta Dental* (185): 9. Consultado el 21 de junio de 2013.



### LIMITACIÓN DE LA APERTURA<sup>99</sup>

Diferentes cefaleas tales como migrañas o tensionales, cuadros de mareos o vértigos, síndrome de Ménière, neuralgia del trigémino, parálisis faciales periféricas, síndrome de la boca ardiente (SBA), en realidad son síntomas de esta patología.<sup>100</sup>

Esta enfermedad, ha tenido numerosas clasificaciones, no obstante, en general se puede dividir en tres grupos: los trastornos relativos a la articulación temporomandibular (ATM); aquéllos trastornos relativos a la musculatura adyacente, y los degenerativos.<sup>3</sup>

Dentro de las agrupaciones mencionadas, hay diversidad en la nomenclatura lo cual dificulta una clasificación homogénea:

- Trastornos musculares.
- Desplazamiento discal.
- Artralgia, artritis, artrosis.<sup>101</sup>

En general, puede decirse que el problema asociado al CAT tiene que ver con una falta de espacio para que la mandíbula pueda llevar a cabo sus movimientos normales durante la masticación, fonación, etc. La mandíbula al golpear dada su proximidad al maxilar superior y al agujero cigomático, produce una sensibilización nerviosa desencadenante de dolor de cabeza y mareos, entre otras molestias.

99 Limitación de apertura bucal. [https://www.google.com.mx/search?q=trastornos+temporomandibulares&biw=1242&bih=591&source=lnms&tbm=isch&sa=X&sqi=2&ved=0ahUKEwiFmp3Uh4HOAhVi9YMKHQmCXYQ\\_AUIBigB#tbm=isch&q=limitacion+de+apertura+bucal&imgsrc=CskCNJ-u\\_S\\_rdM%3A](https://www.google.com.mx/search?q=trastornos+temporomandibulares&biw=1242&bih=591&source=lnms&tbm=isch&sa=X&sqi=2&ved=0ahUKEwiFmp3Uh4HOAhVi9YMKHQmCXYQ_AUIBigB#tbm=isch&q=limitacion+de+apertura+bucal&imgsrc=CskCNJ-u_S_rdM%3A)

100 Jose Larena-Avellaneda Mesa. «Síndrome de la Boca Ardiente». The Clinical Journal of Pain. «Traumatic Functional Pathology of the Masticatory System».

101 Anderson, Gary C; González, Yoly M; Schiffman, Eric L (2010). «Research Diagnostic Criteria for Temporomandibular Disorders: Future Directions». Journal of orofacial pain (en inglés) 24 (1): 79–88. PMID 20213033. Consultado el 25 de septiembre de 2013.

Las molestias o el dolor se localizan habitualmente en la mandíbula, la articulación temporomandibular y los músculos de la masticación. Se asocia también con dolor del oído, sensación de oído tapado, tinnitus, mareos, dolor cervical y cefalea. Su curso puede ser agudo y autolimitado, o crónico y refractario a los tratamientos.<sup>102</sup>

Las alteraciones de la articulación temporomandibular pueden ocasionar dolores de cabeza recurrentes que no responden al tratamiento habitual. Los síntomas típicos de estos trastornos mandibulares son el ruido articular (“chasquido”), la debilidad de músculos masticatorios, la limitación y disminución en la gama de movimientos de la mandíbula.<sup>103</sup>

### Síntomas:

1. Dolor: en la cabeza, principalmente en las sienes y que se puede irradiar a la mandíbula, boca, garganta, nuca, cuello, hombros.
2. Ruidos: articulares como chasquidos, crujidos; óticos como zumbidos, pitidos.
3. Funcionales: articulares como saltos, luxaciones; musculares como no poder abrir la boca, no poder masticar, contracturas; oclusales como apretar los dientes, rechinar, cerrar mal; óticos como taponamiento, mareos, vértigos, oír menos.
4. Otros: adormecimiento de la piel de la cara, picor en el conducto auditivo externo, picor en la garganta, sequedad de la boca, molestias en los ojos o en la visión, nerviosismo, depresión.

### Diagnóstico:

- Anamnesis del paciente.
- La exploración se basa en la medida del movimiento articular, en la evaluación de la función temporomandibular, y en la palpación de los músculos y de la articulación. Las mediciones se realizan entre los incisivos superiores e inferiores en la apertura y los movimientos laterales de la mandíbula.

La palpación del músculo y de la articulación es necesaria para determinar tanto la condición muscular como articular, cuyas alteraciones, especialmente dolorosas, se presentan en el síndrome miofascial, miositis, sinovitis, o capsulitis.

El dolor articular, la limitación en los movimientos y la debilidad articular son evidencia de la presencia del trastorno.<sup>104</sup>

102 Scrivani, Steven J.; Keith, David A; Kaban, Leonard B (2008). «Temporomandibular Disorders». *N Engl J Med* (en inglés) (Massachusetts, Estados Unidos) 359: 2693–705. Consultado el 16 de septiembre de 2013.

103 Aragón, MC; Aragón, F; Torres, LM (2005). «Trastornos de la articulación temporomandibular». *Rev. Soc. Esp. Dolor* (Narón, La Coruña, España) 12(7): 429–435. ISSN 1134-8046. Consultado el 24 de septiembre de 2013.

104 Aragón, MC; Aragón, F; Torres, LM (2005). «Trastornos de la articulación temporomandibular». *Rev. Soc. Esp. Dolor* (Narón, La Coruña, España) 12(7): 429–435. ISSN 1134-8046. Consultado el 24 de septiembre de 2013.

## Tratamiento

### Eliminación de la causa del CAT mediante:

- **Postural:** control o prohibición de ciertas posiciones de descanso para evitar que la mandíbula presione contra el maxilar superior, control o prohibición de actividades físicas que conlleven flexión del cuello con protrusión mandibular durante horas, en general cualquier ejercicio físico mantenido tensionalmente en el tiempo con una postura corporal de cuello flexionado ya que demanda una protrusión mandibular.<sup>105</sup>
- **Oclusal:** equilibrar eliminando las dobles oclusiones con tallados selectivos, prótesis, etc., para corregir las céntricas; indicar el lado de masticar para evitar el CAT y para corregir subluxaciones; comer blando y prohibir chicle, pipas, comerse las uñas, etc.
- **Aparatología:** equilibradores invertidos sin o con Equi-Plan o Equi-Plano para evitar posturas protrusivas y subir la dimensión vertical para aumentar el espacio de separación entre la mandíbula y el maxilar superior; prohibir el uso de cualquier tipo de férula.
- **Quirúrgico:** exodoncias, eliminación quirúrgica de la tuberosidad del proceso alveolar del maxilar superior.

## TRASTORNOS DE LOS MÚSCULOS Y DE LA ARTICULACIÓN TEMPOROMANDIBULAR

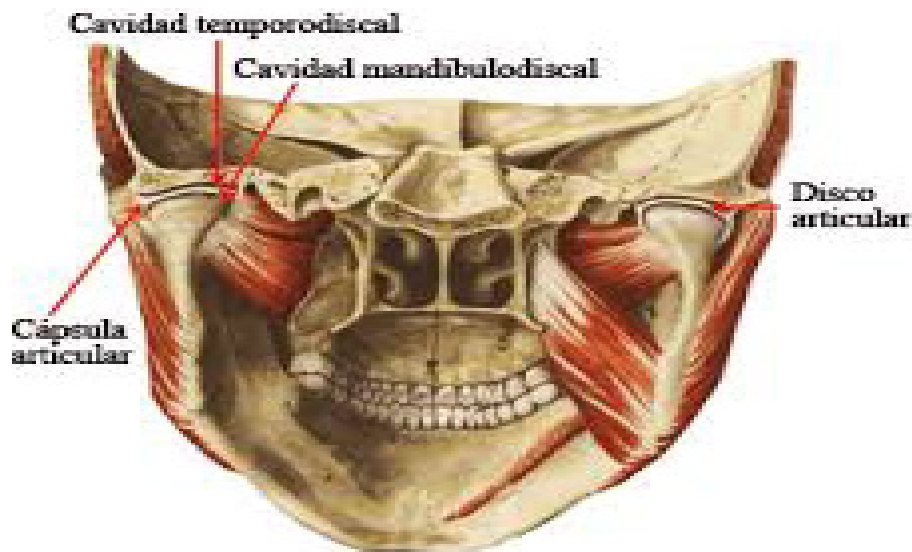
Existen dos articulaciones temporomandibulares, una a cada lado de la cabeza, localizadas justo al frente de los oídos. Ambas articulaciones deben funcionar de forma sincrónica durante el funcionamiento del sistema estomatognático; cuando esto no ocurre por la presencia de alteraciones diversas se producen afectaciones en las articulaciones y músculos de la masticación que conectan la mandíbula inferior al cráneo.

Muchos síntomas relacionados con las ATM son causados por efectos del estrés físico sobre las estructuras que rodean las articulaciones.

Estas estructuras abarcan:

- Disco cartilaginoso en la articulación.
- Músculos de la mandíbula, la cara y el cuello.
- Ligamentos, vasos sanguíneos y nervios cercanos.
- Dientes.

<sup>105</sup> Anderson, Gary C; Gonzalez, Yoly M; Schiffman, Eric L (2010). «Research Diagnostic Criteria for Temporomandibular Disorders: Future Directions». *Journal of orofacial pain* (en inglés) 24 (1): 79–88. PMID 20213033. Consultado el 25 de septiembre de 2013.



### ARTICULACIÓN TEMPOROMANDIBULAR<sup>106</sup>

Las alteraciones de los trastornos temporomandibulares que se presentan en los músculos de la masticación pueden provocar: rigidez muscular, irritación muscular local, espasmos musculares, dolor miofacial y miositis. A continuación se describen dichos padecimientos con base en la Clasificación la clasificación de la **Academia Americana de Dolor Orofacial (AAOP)**.

#### CO - CONTRACCIÓN PROTECTORA

Esta es una respuesta del SNC a la lesión o a su amenaza. En presencia de una alteración, la actividad de los músculos correspondientes parece modificarse para proteger de una ulterior lesión la parte dañada. Todos los músculos se mantienen en un estado de contracción leve denominado tono. Cuando se produce una co-contracción protectora, el SNC aumenta la actividad del músculo antagonista durante la contracción del agonista. Un paciente que experimenta una co-contracción protectora presenta un pequeño aumento de actividad muscular de los músculos elevadores durante la apertura de la boca (hipertonidad muscular). Durante el cierre se observa un aumento de la actividad en los músculos depresores. Esta actividad de tipo reflejo no es un trastorno patológico, sino que constituye un mecanismo normal de protección o defensa. Esto se da cuando el movimiento puede aumentar la lesión.

**Etiología.-** Hay tres trastornos que pueden dar lugar a una co-contracción protectora:

<sup>106</sup> Articulación temporomandibular. [https://www.google.com.mx/search?q=trastornos+temporomandibulares&biw=1242&bih=591&source=lnms&tbm=isch&sa=X&sqi=2&ved=0ahUKEwiFmp3Uh4HOAhVi9YMKHQomCXYQ\\_AUIBigB#tbm=isch&q=articulacion+temporomandibular&imgdii=2AzXPo18KLur9M%3A%3B2AzXPo18KLur9M%3A%3BeiJwP0eRfMowRM%3A&imgsrc=2AzXPo18KLur9M%3A](https://www.google.com.mx/search?q=trastornos+temporomandibulares&biw=1242&bih=591&source=lnms&tbm=isch&sa=X&sqi=2&ved=0ahUKEwiFmp3Uh4HOAhVi9YMKHQomCXYQ_AUIBigB#tbm=isch&q=articulacion+temporomandibular&imgdii=2AzXPo18KLur9M%3A%3B2AzXPo18KLur9M%3A%3BeiJwP0eRfMowRM%3A&imgsrc=2AzXPo18KLur9M%3A). Fecha de consulta:20-07-2016.

1. **Alteración de los estímulos sensitivos o propioceptivos.**- La co-contracción protectora puede ser iniciada por cualquier cambio en el estado oclusal que altere de manera significativa los estímulos sensitivos, como la introducción de una corona mal ajustada. Si se coloca una corona con un contacto oclusal alto, ello tiende a alterar los estímulos sensitivos y propioceptivos que llegan al SNC. En consecuencia, los músculos elevadores (es decir, temporales, maseteros, pterigoideos internos) pueden presentar una co-contracción protectora en un intento de evitar que la corona contacte con el diente opuesto. La co-contracción protectora puede deberse también a cualquier hecho que altere las estructuras bucales, como una apertura excesiva o una intervención odontológica prolongada. Puede producirse después de una inyección dentaria que haya causado traumatismos en los tejidos.
2. **Estímulo doloroso profundo constante.**- Como ya se ha comentado, la presencia de un estímulo doloroso profundo, percibido en estructuras locales, puede producir una co-contracción protectora de los músculos asociados. Este fenómeno se produce a través de los efectos de excitación central. Es importante señalar que el origen del dolor profundo no tiene que ser necesariamente el propio tejido muscular, sino que puede estar en cualquier estructura asociada (p. ej., tendones, ligamentos, articulaciones o dientes).
3. **Aumento del estrés emocional.**- Las observaciones clínicas indican claramente que el estrés emocional puede influir de manera importante en la actividad de los músculos de la masticación. Cuando un individuo experimenta un nivel elevado de estrés emocional, una respuesta frecuente es que el sistema eferente gamma altere la sensibilidad de los husos musculares. Ello aumenta la sensibilidad del músculo a la distensión, dando lugar a un incremento de la tonicidad del mismo. La respuesta clínica del músculo se observa en forma de una co-contracción protectora. El aumento del estrés emocional puede iniciar también actividades parafuncionales, como el bruxismo nocturno y las acciones de apretar los dientes.

### MIALGIA LOCAL NO CLASIFICADA

Sensación dolorosa de los músculos esqueléticos, se designa con el nombre genérico de mialgias, las cuales se presentan como síntomas bastante comunes en la población. En la mayoría de los casos obedecen a causas inespecíficas con un mecanismo fisiopatogénico variable, a menudo con escasa repercusión patológica y pronóstica.

Las mialgias son sensaciones dolorosas y no implican la contracción del músculo que duele, mientras que los calambres y los espasmos musculares (términos que en la práctica médica son sinónimos) son contracciones dolorosas involuntarias de los músculos.

Las molestias o el dolor se localizan habitualmente en la mandíbula, la articulación temporomandibular y los músculos de la masticación. Se asocia también con dolor del oído, sensación de oído tapado, tinnitus, mareos, dolor cervical y cefalea. Su curso puede ser agudo y autolimitado, o crónico y refractario a los tratamientos.

Las alteraciones de la articulación temporomandibular pueden ocasionar dolores de cabeza recurrentes que no responden al tratamiento habitual. Los síntomas típicos de estos trastornos mandibulares son

el ruido articular (“chasquido”), la debilidad de músculos masticatorios, la limitación y disminución en la gama de movimientos de la mandíbula.

Síntomas:

- Dolor: en la cabeza, principalmente en las sienes y delante del oído, y que se puede irradiar a la mandíbula, boca, garganta, nuca, cuello, hombros.
- Ruidos: articulares como chasquidos, crujidos; óticos como zumbidos, pitidos, dolor de oído.
- Funcionales: luxaciones mandibulares (quedarse con la boca abierta); bloqueos cerrados (no poder abrir la boca); dolor al masticar.
- Otros: dolor en la garganta.

**Clasificación de criterios clínicos para el diagnóstico de estas alteraciones dolorosas:**

- **Mialgia tipo I** (Sintomatología leve en la musculatura masticatoria – El paciente señala dolor orofacial).
- Palpación dolorosa en dos o más zonas musculares.
- El dolor ha de ser de 2 o más en una escala de 0 a 3 en no más de una única localización muscular.
- **Mialgia tipo II** (Sintomatología moderada / intensa en la musculatura).
- El paciente señala dolor orofacial.
- Palpación dolorosa en dos o más zonas musculares.
- El dolor ha de ser en 2 o más zonas, clasificado como 2 en una escala de 0 a 3.
- **Disfunción dolorosa miofacial** (Dolor muscular con disfunción muscular).
- Mialgia tipo I o II.
- Apertura mandibular no asistida < a 40 mm y apertura mandibular asistida > a 4 mm o más con relación a la no asistida.

### ANAMNESIS DEL PACIENTE

- La exploración se basa en la medida del movimiento articular, en la evaluación de la función temporomandibular, y en la palpación de los músculos y de la articulación. Las mediciones se realizan entre los incisivos superiores e inferiores en la apertura y los movimientos laterales de la mandíbula.

La palpación del músculo y de la articulación es necesaria para determinar tanto la condición muscular como articular, cuyas alteraciones, especialmente dolorosas, se presentan en el síndrome miofascial.

El dolor articular, la limitación en los movimientos y la debilidad articular son evidencia de la presencia del trastorno.<sup>107</sup>

**Tratamiento:** suele ser multidisciplinario.

- férulas de descarga: existen dos tipos fundamentales aceptados por la AAOP, férula de estabilización mandibular y férula de adelantamiento mandibular.
- Autocuidados mandibulares.
- Fisioterapia mandibular.
- Tratamiento farmacológico (analgésicos).
- Infiltraciones musculares y en la ATM: con anestésicos locales, ácido hialurónico.
- Cirugía de la ATM: artrocentesis, artroscopía.
- La cirugía solo está indicada en casos extremos que no respondan a tratamiento conservador.
- Técnicas de relajación y psicoterapia.

**Dolor Miofacial.-** Es un trastorno no inflamatorio que se manifiesta por dolor localizado, rigidez y cuya característica primordial es la presencia de puntos gatillo. El dolor miofascial tiene tres componentes: una banda palpable en el músculo afectado, un punto gatillo y el patrón característico de dolor referido, los cuales con un minucioso examen físico y una exhaustiva historia clínica, son los elementos básicos para llegar a este diagnóstico. El entendimiento, la identificación y sus principales características permiten ampliar los diagnósticos diferenciales y obligan a examinar adecuadamente al paciente.

Dentro de los factores etiológicos de esta alteración existen factores predisponentes, precipitantes y perpetuantes.

### 1. Factores predisponentes

Son alteraciones que están presentes y que en un momento dado pueden, por si solos o asociados, desencadenar Disfunción Craneomandibular (DCM).

<sup>107</sup> Aragón, MC; Aragón, F; Torres, LM (octubre de 2005). «Trastornos de la articulación témporo-mandibular». *Rev. Soc. Esp. Dolor* (Narón, La Coruña, España) **12** (7): 429–435. ISSN 1134-8046. Consultado el 24 de septiembre de 2013. La referencia utiliza parámetros obsoletos (ayuda).



### a.- Patofisiológicos

Dentro de estos se pueden considerar trastornos neurológicos, vasculares, hormonales, nutricionales y degenerativos. Es decir propios de cada individuo.

La Psoriasis, Artritis Reumática<sup>108</sup>, Hipertiroidismo etc., pueden ser factores predisponentes. Un paciente con Artritis Psoriásica y sobrecarga funcional, tendrá mas riesgo de padecer alteraciones articulares.

Una apertura oral forzada o mantenida durante largo tiempo en un paciente con hiperlaxitud puede desencadenar una luxación o subluxación articular que puede pasar sin mayores consecuencias o aparecer, por distensión de los tejidos articulares, chasquidos articulares por desplazamiento discal.

### b.- Estructurales

La angulación de los cóndilos en el plano axial (12), el insuficiente desarrollo de los cóndilos (Hipoplasia)<sup>109</sup> son factores que favorecen la aparición de patología y más aún si se añaden sobrecargas funcionales.

### Factores oclusales

Sobre la oclusión como factor etiológico de la disfunción de la ATM. existe una gran controversia.<sup>110</sup> Muchos autores consideran la oclusión como un factor etiológico para la disfunción de la ATM. Las interferencias oclusales en relación céntrica y oclusión céntrica (prematuridades) en el lado de no trabajo, se han considerado como el factor oclusal más importante en relación con la alteración de la ATM.

### 2.- Factores precipitantes

Son aquellos que pueden, en un momento dado, precipitar o desencadenar disfunciones de la ATM. McNeill y col.<sup>111</sup> dividen a su vez estos factores precipitantes en cuatro categorías.

108 Kilpinen E, Melartin E. (1991). Radiographic signs in the temporomandibular and hand joints in patients with psoriatic arthritis. Kononen M, Wolf J, Acta Odontol Scand. Aug; 49(4):191-6. Kononen M, Wenneberg B, Kallenberg A. Craniomandibular disorders in rheumatoid arthritis, psoriatic arthritis, and ankylosing spondylitis. A clinical study. Acta Odontol Scand. 1992 Oct; 50(5):281-7. Rasmussen OC, Bakke M. (1982). Psoriatic arthritis of the temporomandibular joint. Oral Surg Oral Med Oral Pathol. April; 53(4): 351-7. Melchiorre D, Calderazzi A, Maddali Bongi S, Cristofani R, Bazzichi L, Eligi C, Maresca M, Ciompi M.A. (2003). Comparison of ultrasonography and magnetic resonance imaging in the evaluation of temporomandibular joint involvement in rheumatoid arthritis and psoriatic arthritis. Rheumatology (Oxford). May;42(5):673-6

109 Rubio. G; Casares. G: Patología prevalente en cóndilos hipoplásicos Quintaessence, Vol 10, N4, 259-264, Obeso, JE. Casares,G (1997). Trastornos intracapsulares de la Articulación Témporo-mandibular y proporción cóndilo-fosa. RCOE, Vol.5, N° 2; 129-135

110 Seligman DA, Pullinger AG (1989). Association of occlusalvariables among Refined TM patient diagnostic groups. J Craniomand Disord and Oral Facial Pain; 3:227-236.

111 Mc Neill y col. (1983). Accepted diagnosis and treatment modalities. Craneomandibular Disorder-The State of the Art, Part II. J Prosthet Dent. P. 49:393-397

**a.- Macrotrauma**

Trauma extrínseco directo de mandíbula.- Además de fracturas del cóndilo mandibular, el trauma directo puede provocar inflamación, hemartrosis, distensión de ligamentos, hipermovilidad articular secundaria etc., desencadenando Disfunción Articular y/o Muscular.

**b.- Microtrauma repetido extrínseco**

Bajo grado de trauma extrínseco, pero que perpetuado en el tiempo, puede conducir a una disfunción de la ATM. En esta categoría se engloban todos los hábitos parafuncionales, como la Onicofagia, mordisquear lápices, morderse los labios o mucosas, chuparse el dedo, etc.

**c.- Microtrauma repetido intrínseco**

Bajo grado de trauma intrínseco, pero que al igual que el anterior, perpetuado en el tiempo, puede producir disfunción articular. En este apartado se ubica el apretamiento dentario. Bruxismo.

**d.- Stress**

Laskin<sup>112</sup> y Greene<sup>113</sup>, defienden la teoría de que el stress puede ser causa de los desórdenes de la ATM. Personalidades emocionales con un alto grado de ansiedad y stress pueden desencadenar DCM, aunque están mas relacionados con alteraciones musculares que con alteraciones propiamente articulares.

**3.- Factores perpetuantes o contribuyentes**

Son los que ayudan a la continuidad del problema y a veces difíciles de reconocer por el clínico. Por ejemplo las alteraciones sistémicas subclínicas y la patología de la columna cervical.

**MIOSITIS**

Condición inflamatoria dentro de los tejidos musculares asociada a macrotrauma o infección, que produce un dolor constante, generalizado de un músculo que limita el movimiento y persiste aún en reposo, se presenta sensibilidad a la palpación, sensación de tensión muscular y contractura muscular.

Etiología: Resentimiento muscular prolongado, dolor miofacial prolongado, desordenes de los músculos masticatorios por períodos de tiempo prolongado.

El tratamiento de la miositis varía en función de la causa. Las condiciones inflamatorias que causan miositis pueden requerir tratamiento con medicamentos que suprimen el sistema inmune, tales como prednisona, imuran y metotrexato.

112 Laskin y col. (1969). Etiology of the pain-dysfunction syndrome. Journal of the American Dental Association. P-79:149

113 Greene y col. (1979). Myofascial pain-dysfunction syndrome. The evolution of concepts. Laskin editores.

La miositis causada por la infección generalmente se debe a un virus, y no es necesario un tratamiento específico. La miositis causada por bacterias es poco frecuente, y generalmente requiere antibióticos por vía intravenosa para prevenir la potencialmente mortal propagación de la infección.

La miositis relacionada con un fármaco es tratada con la suspensión del medicamento. En los casos de miositis causada por las estatinas, la inflamación muscular por lo general desaparece en unas pocas semanas después de suspender el medicamento.

### Mioespasmo

Los espasmos musculares son contracciones involuntarias de un músculo. Se producen en general por haber utilizado el músculo más de lo debido, o por una lesión. La mandíbula forma parte del aparato masticatorio gracias a la cual se puede masticar y triturar toda clase de alimentos debido a su capacidad de realizar numerosos movimientos. Estas diferentes posiciones se generan gracias a la musculatura que está instalada en la zona. Se debe tener en cuenta que si la mandíbula no se encuentra en equilibrio ya sea por contactos dentales inadecuados, mal posición dental, ausencias dentales, etc. Los músculos denominados de la masticación que están relacionados con el aparato masticatorio sufren tensiones y compresiones, produciéndose espasmos y generando a la larga molestias en las zonas donde estos músculos se originan.

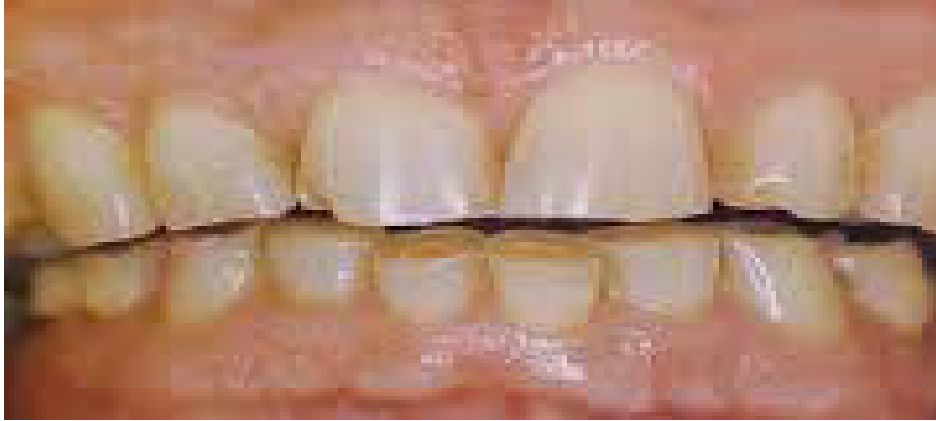
De la misma manera, la articulación temporomandibular se ve afectada en la posición de sus componentes estructurales (cavidad glenoidea, menisco y cóndilo) provocando por la mala posición del cóndilo traumatismo por delante del área del oído, pudiendo llegar a producir dolor en la zona si el movimiento articular no es correcto. No debe olvidarse que la boca no sólo está llena de dientes, sino que hay muchas más estructuras que nos pueden hacer padecer dolores en sitios tan diversos como los mencionados anteriormente. Un buen equilibrio en el aparato masticatorio evitará que lleguemos a estas situaciones.

En los pacientes que presentan bruxismo, es muy común que los músculos de cavidad oral se encuentren afectados y presenten espasmos musculares, debido a la persistencia del hábito, el cual se produce entre otros factores etiológicos, por la presencia de interferencias oclusales asociadas con stress emocional de larga duración que alteran el correcto funcionamiento de la articulación temporomandibular provocando posiciones mandibulares incorrectas, resultado del impacto que produce desgaste irregular que se provoca en los dientes y que altera la relación oclusal.

Muchos pacientes que presentan trastornos de la articulación temporomandibular, desconocen las causas que los provocan. Algunas de estas causas pueden estar dadas para por:

- Una mala postura, mordida anormal o dispositivos ortodónticos.
- El estrés y el rechinar de los dientes. Muchas personas con problemas de la ATM no rechinan sus dientes y muchos que han estado rechinando sus dientes durante mucho tiempo no tienen problemas con su articulación temporomandibular. Para algunas personas, el estrés asociado con este trastorno puede ser causado por el dolor en vez de ser la causa del problema.

- Otros factores y posibles causas que podrían empeorar los síntomas de la ATM son: artritis, fracturas, dislocaciones y problemas estructurales presentes al nacer, el estrés, una dieta deficiente y la falta de sueño.

BRUXISMO<sup>114</sup>

### Síntomas

Los síntomas asociados con los trastornos de la articulación temporomandibular pueden ser:

- Dificultad o molestia al morder o masticar.
- Chasquido o chirrido al abrir o cerrar la boca.
- Dolor facial sordo en la cara.
- Dolor de oído.
- Dolor de cabeza.
- Dolor o sensibilidad en la mandíbula.
- Bloqueo de la mandíbula.
- Dificultad para abrir o cerrar la boca.

### Pruebas y exámenes

Posiblemente sea necesario ver a más de un especialista para el dolor y los síntomas de la ATM, como el médico de cabecera, un odontólogo o un otorrinolaringólogo, según los síntomas.

<sup>114</sup> Bruxismo. [https://www.google.com.mx/search?q=trastornos+temporomandibulares&biw=1242&bih=591&source=lnms&tbm=isch&sa=X&sqi=2&ved=0ahUKEwiFmp3Uh4HOAhVi9YMKHQomCXYQ\\_AUIBigB#tbm=isch&q=bruxismo&imgc=FEI0JzGrIP0wMM%3A](https://www.google.com.mx/search?q=trastornos+temporomandibulares&biw=1242&bih=591&source=lnms&tbm=isch&sa=X&sqi=2&ved=0ahUKEwiFmp3Uh4HOAhVi9YMKHQomCXYQ_AUIBigB#tbm=isch&q=bruxismo&imgc=FEI0JzGrIP0wMM%3A). Fecha de consulta: 20-07-2016.

El paciente necesitará un examen completo que involucre:

- Evaluación dental que puede evidenciar la presencia de una maloclusión severa y por lo tanto los dientes no ocluyen bien durante el funcionamiento.
- Palpación de la articulación y los músculos en busca de sensibilidad o dolor.
- Auscultar las ATM.
- Observar en el paciente el deslizamiento mandibular al abrir y cerrar la boca y al desplazar la mandíbula de un lado a otro.
- Mandíbula.
- Modelos de estudio montados en articulador semiajustable.
- Radiografías o resonancia magnética de la mandíbula u otros.
- Considerar la presencia de otras afecciones como infecciones, problemas relacionados con los nervios, infecciones del oído y dolores de cabeza, que pueden estar causando sus síntomas.<sup>115</sup>

### Tratamiento

Las terapias simples y suaves generalmente se recomiendan primero.

- Aprenda cómo estirar, relajar o masajear suavemente los músculos alrededor de su mandíbula. El médico, el odontólogo o fisioterapeuta le pueden ayudar con esto.
- Evite acciones que le causen síntomas, tales como bostezar, cantar y masticar chicle.
- Pruebe con compresas húmedas, frías o calientes en la cara.
- Aprenda técnicas para reducir el estrés.
- Hacer ejercicio varias veces cada semana puede ayudarle a aumentar su capacidad para manejar el dolor.

### Medicamentos que se pueden prescribir:

El uso a corto plazo de paracetamol (Tylenol) o ibuprofeno (Advil, Motrin), naproxeno (Aleve, Naprosyn), u otros medicamentos antiinflamatorios no esteroides.

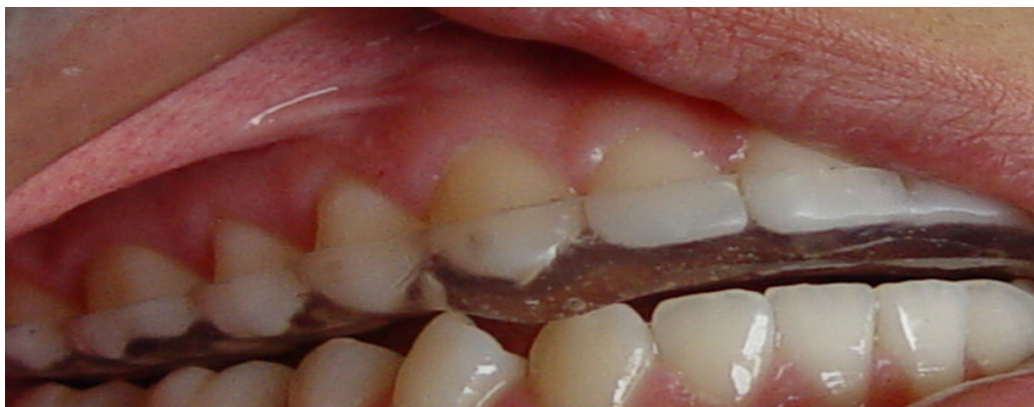---

115 Rotter BE. (2010). Temporomandibular joint disorders. In: Flint PW, Haughey BH, Lund LJ, et al. eds. Cummings Otolaryngology: Head & Neck Surgery. 5th ed. Philadelphia, PA: Mosby Elsevier:chap 94.

- Relajantes musculares o antidepresivos.
- Inyecciones de relajantes musculares como la toxina botulínica.
- En muy pocas ocasiones, inyecciones de corticoesteroides en la ATM para tratar la inflamación.

Los protectores bucales o de la mordida, también llamados férulas oclusales, se han usado por mucho tiempo para tratar el rechinar y apretamiento de los dientes, al igual que los trastornos de la ATM.

- Sus beneficios varían ampliamente. El protector puede perder su efectividad con el tiempo o cuando la persona deja de usarlo. Otras personas pueden sentir un dolor peor cuando los usan.
- Existen diferentes tipos de férulas, algunas encajan sobre los dientes superiores, mientras que otras lo hacen sobre los dientes inferiores. Por lo que se recomienda usarlos siempre y cuando realmente eliminen las molestias, sin olvidar que forman parte del tratamiento paliativo y no definitivo.



**PROTECTOR BUCAL**<sup>116</sup>

### Expectativas (pronóstico)

En muchos pacientes, los síntomas ocurren sólo algunas veces y no duran mucho tiempo. Tienen a desaparecer con el tiempo con poco o ningún tratamiento. La mayoría de los casos se pueden tratar de manera exitosa.

En algunos casos, el dolor desaparece por sí solo sin tratamiento. El dolor relacionado con la ATM puede reaparecer de nuevo, si la causa está dada por bruxismo nocturno, se debe poner especial cuidado con

<sup>116</sup> Guarda Oclusal [https://www.google.com.mx/search?q=protector+bucal&biw=1242&bih=591&source=Inms&tbm=isch&sa=X&sqi=2&ved=0ahUKEwiF0pfPplLOAhXm7oMKHVtCcwQ\\_AUIBigB#tbm=isch&tbs=rimg%3ACQkRYssUD832lji9iYP\\_1yX3xh1g5-8DMIshJtyfDHTiuLD8R6uopKEiRUSfWclJqIFeEQJkWdJLC1ZtHEuJp-ZBCyoSCb2Jg\\_1\\_1JffGHEXkSbfuvQM-t6KhIJWdn7wMyVKKERHmSISgksCy0qEgkm3J8MdOK4sBEhxHkj784vICoSCfxHq6ikoSJFESzUYbWSUVsOKhIJ RJ9Zw gmogV4RSyOBI78Ing0qEgkRAmRZ0ksLVhHskJcvmLhOZyoSCW0cS4mn5kELEZXO\\_1R-orhVJ&q=guarda%20oclusal&imgsrc=WDn7wMyVKKFGzM%3A](https://www.google.com.mx/search?q=protector+bucal&biw=1242&bih=591&source=Inms&tbm=isch&sa=X&sqi=2&ved=0ahUKEwiF0pfPplLOAhXm7oMKHVtCcwQ_AUIBigB#tbm=isch&tbs=rimg%3ACQkRYssUD832lji9iYP_1yX3xh1g5-8DMIshJtyfDHTiuLD8R6uopKEiRUSfWclJqIFeEQJkWdJLC1ZtHEuJp-ZBCyoSCb2Jg_1_1JffGHEXkSbfuvQM-t6KhIJWdn7wMyVKKERHmSISgksCy0qEgkm3J8MdOK4sBEhxHkj784vICoSCfxHq6ikoSJFESzUYbWSUVsOKhIJ RJ9Zw gmogV4RSyOBI78Ing0qEgkRAmRZ0ksLVhHskJcvmLhOZyoSCW0cS4mn5kELEZXO_1R-orhVJ&q=guarda%20oclusal&imgsrc=WDn7wMyVKKFGzM%3A). Fecha de consulta: 20-07-2016.

el tratamiento, debido a que es un comportamiento difícil de controlar, por lo que se recomienda el uso de férulas o protectores que deben ser usados por la noche para evitar el apretamiento o desgaste de los dientes, durante un período de tiempo relativamente corto, ya que su uso forma parte del tratamiento integral definitivo en estos pacientes.

### Posibles complicaciones:

- Dolor facial crónico.
- Dolores de cabeza crónicos.

### Contractura Miofibrótica

Se describen los diferentes tipos de contractura existentes en los músculos, con el fin de que se tengan los elementos indispensables para realizar un diagnóstico correcto con relación a los diferentes tipos de contractura existentes.

### Contractura Muscular

Hace referencia al acortamiento clínico de la longitud de un músculo en reposo, sin interferir en su capacidad de contraerse.

Hay dos tipos de contractura muscular, la contractura miotática y contractura miofibrótica.

Puede ser difícil diferenciarlas clínicamente, pero la distinción es importante, ya que responden de forma diferente al tratamiento. De hecho, a veces es el tratamiento el que confirma el diagnóstico.

### Contractura Miotática

**Etiología:** La contractura miotática se produce cuando un músculo no se relaja por completo durante un período prolongado. La limitación puede deberse a que una relajación completa causa dolor en una estructura asociada. Así, por ejemplo, si la boca sólo puede abrirse 25 mm sin dolor en la ATM, los músculos elevadores limitarán el movimiento a esta amplitud de manera protectora. Si esta situación se mantiene, se producirá una contracción miotática.

**Historia clínica:** El paciente describe unos antecedentes prolongados de limitación del movimiento mandibular. Puede haberse iniciado secundariamente a un trastorno doloroso que ya se haya resuelto.

**Características clínicas:** La contractura miotática se caracteriza por una limitación en la apertura pero es indolora, o sea, no es el dolor el que limita la apertura.

**Contractura miofibrótica.- Etiología:** La contractura miofibrótica se produce como consecuencia de unas adherencias hísticas excesivas dentro del músculo o su vaina. Con frecuencia aparece después de una miositis o un traumatismo muscular.

**Historia Clínica:** La historia clínica de la contractura miofibrótica pone de relieve un antecedente de lesión muscular o una limitación crónica de la amplitud del movimiento. No hay síntomas de dolor. A veces el paciente ni siquiera se da cuenta de la limitación del movimiento de apertura, ya que ésta ha estado presente durante mucho tiempo. No hay maloclusión aguda.

### Neoplasia

El contenido relacionado con este tipo de alteraciones se presenta en el apartado correspondiente a las alteraciones de tipo degenerativo, aunque en la clasificación de la **Academia Americana de Dolor Orofacial** (AAOP) también se ubican las neoplasias como alteraciones que afectan los músculos de cavidad oral.

## TRASTORNOS ARTICULARES INFLAMATORIOS

Los trastornos articulares inflamatorios son un grupo de alteraciones que afectan a los tejidos de la estructura articular que se inflaman debido a una ruptura o lesión. A diferencia de los trastornos de alteración discal, que cursan con un dolor que dura poco tiempo y que se producen durante el movimiento articular, los trastornos inflamatorios provocan un dolor sordo y constante que se incrementa con el movimiento mandibular.

Existen cuatro tipos de trastornos articulares inflamatorios: sinovitis, capsulitis, retrodiscitis y artritis. En este apartado se incluye también la artritis reumatoide como un trastorno inflamatorio, pero además degenerativo.

### Sinovitis

Es la inflamación de los tejidos sinoviales que recubren los fondos de saco de la articulación. El paciente siente un dolor intracapsular constante que se incrementa con el movimiento de la articulación. La causa puede ser una función inusual o un traumatismo.

### Capsulitis

Es la inflamación del ligamento capsular y el paciente manifiesta un dolor a la palpación en el polo externo del cóndilo cuando el dentista realiza la exploración. Normalmente duele cuando la articulación se encuentra estática, pero el movimiento suele aumentar el dolor. La causa más frecuente que provoca capsulitis es el macrotraumatismo con la boca abierta. Es muy difícil distinguir clínicamente una sinovitis de una capsulitis, ya que las formas de presentación clínica son muy parecidas. El dentista especialista realiza un diagnóstico diferencial si el tratamiento que aplica no produce respuestas.

### Retrodiscitis

Es la inflamación de los tejidos retrodisciales, los cuales están muy vascularizados e inervados y no pueden soportar fuerzas de carga importantes. Cuando el cóndilo aplasta el tejido retrodiscal, es probable



que éste sufra una ruptura e inflamación. El paciente suele describir un dolor sordo y constante que a menudo aumenta al apretar los dientes. Los traumatismos con la boca abierta son la principal causa de retrodiscitis. Si el paciente presenta una inflamación importante, puede presentar una hinchazón que desplace al cóndilo un poco hacia delante y hacia abajo, lo que produce una maloclusión aguda y el dentista observa durante la exploración un desajuste en la oclusión de los dientes posteriores.

### Artritis

Son un conjunto de trastornos en los que se observa alteraciones de destrucción ósea. La más frecuente es la osteoartritis, un proceso destructivo en el que se alteran las superficies articulares óseas del cóndilo y la fosa. Representa una respuesta del organismo al aumento de carga. Normalmente es dolorosa para el paciente y sus síntomas se incrementan con el movimiento de la mandíbula. Un signo frecuente de este trastorno inflamatorio son las crepitaciones o ruidos articulares ásperos. Aunque la osteoartritis se clasifica en los trastornos inflamatorios, no se trata de una verdadera alteración inflamatoria.<sup>117</sup>

### Artritis Reumatoide

La artritis reumatoide afecta a la articulación temporomandibular en más del 50% de los adultos y niños, pero suele ser una de las últimas articulaciones afectadas (v. también Artritis reumatoide). Las manifestaciones más corrientes son el dolor, la hinchazón y la limitación de la movilidad. En los niños, la destrucción del cóndilo altera el crecimiento mandibular y puede deformar la cara. También puede producir una anquilosis. Las radiografías de la articulación temporomandibular suelen ser negativas en las fases iniciales, pero posteriormente se aprecia una destrucción ósea que puede dar lugar a una mordida abierta anterior. El diagnóstico se basa en la inflamación de la articulación temporomandibular y los signos concomitantes de poliartritis, y se confirma con las pruebas de laboratorio.

### Tratamiento

Es similar al de la artritis reumatoide de otras articulaciones. A menudo resulta muy útil una férula o un protector nocturno. En la fase aguda se pueden administrar AINE, y conviene limitar la función mandibular. Una vez que remiten los síntomas, se pueden realizar ejercicios mandibulares muy suaves para prevenir una pérdida excesiva de movilidad. En caso de anquilosis hay que recurrir a la cirugía, aunque no se debe intervenir mientras el trastorno se encuentre en una fase de actividad.<sup>118</sup>

## TRASTORNOS ARTICULARES NO INFLAMATORIOS

### Osteoartrosis

Condición articular degenerativa comúnmente asociada a sinovitis secundaria. Se caracteriza por la desintegración del cartílago de la articulación. A medida que el cartílago se va desgastando, los extremos

117 Okeson, Jeffrey P; de Leeuw, Reny (2011). «Differential Diagnosis of Temporomandibular Disorders and Other Orofacial Pain Disorders» 55: 105–120. Consultado el 26 de septiembre de 2013.

118 Villaverde, V., Vargas, E., Morado, I. C., Pato, E., Lajas, C., Jover, J. A. & Hernández-García, C. (2002). El estudio sobre el manejo de la artritis reumatoide en España (emAR)(II). Características de los pacientes. Revista Española de Reumatología, 29(4), 130-141.

de los huesos se engrosan, formando crecimientos óseos o espolones que interfieren con el movimiento de la articulación. Además, trocitos de hueso y de cartílago pueden flotar en el espacio de la articulación, y se pueden formar quistes llenos de líquido en el hueso, que limitan la movilidad de la articulación. Existen varios factores de riesgo asociados con la osteoartritis, entre los que se incluyen los siguientes:

- **Herencia.**- Los defectos leves de las articulaciones, las articulaciones dobles (laxitud) y los defectos genéticos pueden contribuir al desarrollo de la osteoartritis.
- **Obesidad.**- El exceso de peso puede, con el tiempo, suponer un estrés excesivo sobre algunas articulaciones, como por ejemplo las rodillas.
- **Lesiones o el uso excesivo.**- Una lesión importante en una articulación, como la rodilla, puede producir osteoartritis con el tiempo. Las lesiones pueden aparecer también como consecuencia del uso excesivo o el uso inadecuado de forma repetida durante un periodo prolongado.

Si hay Osteoartrosis en la ATM, es posible esperar que otras articulaciones estén afectadas. Pero si hay osteoartrosis en la rodilla, por ejemplo, no es posible que haya en la ATM, ya que es la última que se ve afectada.

Produce deterioro y abrasión del cartílago articular, remodelado del hueso subcondral por sobrecarga del mecanismo de adaptación ósea. Las superficies óseas se aplanan y se deposita hueso sobre ellas. Se remodela el hueso bajo el cartílago.

El síntoma más frecuente de la osteoartritis es el dolor tras el exceso de utilización o la inactividad prolongada de la articulación. Las articulaciones que con mayor frecuencia resultan afectadas son las de la cadera, las rodillas, los dedos de las manos, los pies y la columna vertebral. Generalmente, los síntomas de la osteoartritis evolucionan lentamente con el paso de los años.

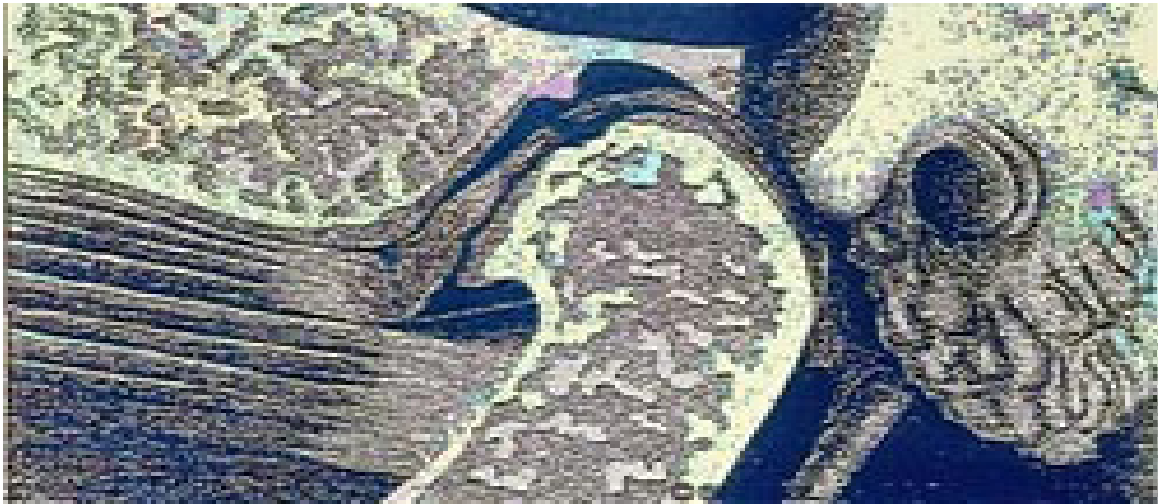Características clínicas:

- Dolor en reposo y en función.
- Disfunción mandibular severa, el paciente no se atreve a abrir la boca.
- Crepitación articular. Se siente la vibración del microtraumatismo.
- Depósito de hueso, cóndilo con espolón o pico de loro. Las superficies se van haciendo lisas.

#### **Tratamiento de la osteoartritis:**

El tratamiento específico de la osteoartritis será determinado por su médico basándose en lo siguiente:

- Su edad, su estado general de salud y su historia médica.



**OSTEOARTROSIS**<sup>119</sup>

- Qué tan avanzada está la condición.
- Su tolerancia a determinados medicamentos, procedimientos o terapias.
- Sus expectativas para la trayectoria de la condición.
- Su opinión o preferencia.

Los objetivos del tratamiento de la osteoartritis consisten en reducir el dolor y la rigidez de la articulación, y mejorar la movilidad de la misma. El tratamiento puede incluir lo siguiente:

- Ejercicio.- La gimnasia aeróbica regular y los ejercicios de estiramiento y fortalecimiento pueden ayudar a aliviar los síntomas y el dolor asociados con la osteoartritis.
- Aplicación de calor.- Aplicar calor sobre la articulación afectada puede ayudar a aliviar el dolor.
- Fisioterapia y la terapia ocupacional.- La fisioterapia y la terapia ocupacional pueden ayudar a reducir el dolor de las articulaciones, a mejorar su flexibilidad cuando se llevan a cabo las actividades cotidianas y a reducir la distensión excesiva de la articulación.
- Mantenimiento del peso.- Mantener el peso adecuado o adelgazar (en caso de obesidad) puede ayudar a evitar o reducir los síntomas de la osteoartritis.

<sup>119</sup> Osteoartrosis. [https://www.google.com.mx/search?q=protector+bucal&biw=1242&bih=591&source=Inms&tbm=isch&sa=X&sqi=2&ved=0ahUKEwiF0pfPpILOAhXm7oMKHVttCcwQ\\_AUIBigB#tbm=isch&q=osteoartrosis+atm&imgc=MLEyQz1kRhJ4hM%3A](https://www.google.com.mx/search?q=protector+bucal&biw=1242&bih=591&source=Inms&tbm=isch&sa=X&sqi=2&ved=0ahUKEwiF0pfPpILOAhXm7oMKHVttCcwQ_AUIBigB#tbm=isch&q=osteoartrosis+atm&imgc=MLEyQz1kRhJ4hM%3A). Fecha de consulta: 20-07-2016.

- Medicamentos.- Los medicamentos para síntomas específicos pueden incluir los calmantes del dolor (en píldoras o en forma de cremas) y los medicamentos antiinflamatorios si existe inflamación.
- Inyección de líquidos espesos en el interior de las articulaciones Estos líquidos imitan el líquido normal de las articulaciones.
- Cirugía articular.- A veces es necesaria la cirugía para reparar o sustituir una articulación severamente dañada.

La artrosis se ha dividido en tres categorías: Artrosis primaria, secundaria y generalizada.

**Osteoartritis primaria o idiopática.-** Se caracteriza porque se presenta dolor en las articulaciones, rigidez, rango limitado en los movimientos y debilidad. La osteoartritis primaria también es conocida como idiopática, es decir no hay una causa conocida subyacente o predisponente, es reconocida como la forma más común de osteoartritis.

Aunque es de causa desconocida se han identificado algunos factores que influyen para que se presente: edad, genética, género, estrógenos y obesidad.

**Osteoartritis secundaria de causa conocida.-** Tiene una causa subyacente o predisponente, las condiciones subyacentes que causan su aparición alterando la integridad del cartílago articular, hueso subcondral o generando que las articulaciones se afecten y friccionen incluyen lesiones como traumatismos agudos, que a largo plazo producirán artrosis. También es causada por otros factores como:

- Trastornos congénitos de las articulaciones.
- Diabetes.
- Enfermedades inflamatorias como la enfermedad de Perthes o la enfermedad de Lyme.
- Lesiones en las articulaciones, como consecuencia de un accidente o una operación de ortodoncia.
- Artritis séptica.
- Deterioro de los ligamentos.
- Síndrome de Marfan.
- Obesidad.
- Alcaptonuria.
- Hemocromatosis y enfermedad de Wilson.

Pero la patología resultante es la misma que para la osteoartritis primaria:

**Artrosis generalizada.**- Está estrechamente relacionada con la edad. Ha sido considerada como prototipo de envejecimiento. Su prevalencia se incrementa rápidamente con los años, siendo casi universal su presencia en personas mayores. Los cambios que se producen en los tejidos músculo esqueléticos, se han considerado en las investigaciones que son una consecuencia ineludible del paso del tiempo.<sup>120</sup>

Gracias a los mayores conocimientos sobre la artrosis se está modificando el criterio de clasificación.

El grupo de Herrero-Beaumont ha propuesto una nueva clasificación etiopatogénica de la artrosis primaria a la luz de los importantes avances que se han producido en este campo de la patología, distinguiendo tres tipos etiológicos integrando la artrosis primaria:

1. La artrosis tipo I, de causa genética.
2. La artrosis tipo II, hormono dependiente (postmenopáusica).
3. La artrosis tipo III, relacionada con la edad.

**Artrosis tipo I.-** De causa genética, es una enfermedad hereditaria que fue descrita por vez primera por Kellegren y Moore y Steecher en la que existe una predisposición familiar.

**Artrosis tipo II.-** Dependiente de las hormonas estrogénicas, *está relacionada con los niveles de hormonas esteroideas, particularmente con los niveles de estrógenos.* El máximo pico de prevalencia de artrosis en mujeres con relación a los hombres se asocia con la edad de la menopausia. La prevalencia de artrosis en las manos, cadera, rodilla, y múltiples articulaciones (artrosis generalizada) tiene una significación más alta en mujeres que en hombres después de los 50 años. Existe una asociación entre los niveles bajos de estrógenos y las radiografías de rodilla, en mujeres postmenopáusicas. El polimorfismo del gen 1 del receptor de estrógenos se ha asociado con artrosis en diferentes poblaciones.

El rápido descenso en la producción de estrógenos que acontece en la menopausia también puede acelerar la pérdida de masa muscular. Basado en las evidencias es posible afirmar que la artrosis tipo II se desarrolla en los primeros años de la menopausia\_y es un síndrome distinto con claras diferencias tanto de la artrosis genética o tipo I, como la de la relacionada por la edad (tipo III).

**Artrosis tipo III.-** Está estrechamente relacionada con la edad. Ha sido considerada como prototipo de envejecimiento. Su prevalencia se incrementa rápidamente con los años, siendo casi universal su presencia en personas mayores. Los cambios que se producen en los tejidos músculo esqueléticos, se han considerado en las investigaciones que son una consecuencia ineludible del paso del tiempo.<sup>121</sup>

---

120 Herrero-Beaumont G, Roman-Blas JA, Castañeda S y Jíimenez SA. (2009). Primary Osteoarthritis No Longer Primary: Three Subsets with Distinct Etiological, Clinical, and Therapeutic Characteristics. *Semin.Arthritis Rheum*; 39(2):71-80.

121 Herrero-Beaumont G, Roman-Blas JA, Castañeda S y Jíimenez SA. (2009). Op. Cit. P- 71-80.

## ALTERACIONES INFECCIOSAS DE LA ARTICULACIÓN TEMPOROMANDIBULAR

### Artritis Infecciosa (AI)

Es, como su nombre lo indica, la infección de una articulación del cuerpo producida por un agente que puede ser bacteriano, viral o fúngico.<sup>122</sup>

Esta patología es poco común y poco documentada cuando afecta la articulación temporomandibular, existiendo sólo reporte de casos. Por lo anterior, muchas veces pasa desapercibida por distintos profesionales del área de la salud. El diagnóstico de la AI mediante radiología no aporta gran información en etapas tempranas de la patología.<sup>123</sup>

El tratamiento se debe basar en la eliminación del agente causal mediante farmacoterapia orientada a la eliminación de éste. La artritis infecciosa por sus características de avance rápido, agresivo y degenerativo, debe ser considerada dentro de las patologías de la articulación temporomandibular.

La artritis infecciosa de la Articulación temporomandibular (ATM) es un cuadro que raramente la afecta,<sup>124</sup> o se encuentra pocas veces descrito en la literatura. La ATM es una articulación sinovial, bicondílea y diartrósica, con dos características propias: las superficies articulares están cubiertas por fibrocartílago, más resistente que el cartílago hialino y es la única articulación humana que tiene un punto de cierre rígido, los dientes.<sup>125</sup>

La ATM es bastante compleja ya que involucra dos articulaciones sinoviales separadas que funcionan al unísono, además posee un disco interarticular, que suple las diferencias morfológicas articulares y divide la cavidad articular en compartimento superior e inferior.<sup>126</sup> La cápsula articular, los ligamentos y los músculos permiten una actividad funcional compleja y movimientos multidireccionales suaves, importantes para realizar la masticación y fonación entre otras funciones.<sup>127</sup>

Todo esto le ofrece muchas desventajas al momento de presentarse alguna patología, como en éste caso una artritis infecciosa.

Cuando la ATM se ve afectada por una AI generalmente proviene directamente de una infección adyacente de origen dental, ótico o de la glándula parótida o es parte de una enfermedad sistémica

122 Bluestone R. Rheumatology. Houghton Mifflin Professional Publishers: Boston, United States; 1980. García J, Picazo J. Microbiología médica. Haurcourt Brace: Madrid, España; 1996.

123 Lavy C. (2007). Septic arthritis in Western and sub-Saharan African children - a review. International Orthopaedics (SICOT) 31:137-144. Visser S, Tupper J. (2009). Septic until proven otherwise Approach to and treatment of the septic joint in adult patients. Canadian Family Physician, Le Médecin de famille canadien. 55:374-5.

124 Sađlam S, Ayhan-Ardic F. (2006). Temporomandibular disorders seen in rheumatology practices: a review. Rheumatol Int . 26:781-7.

125 Morlá R. (2004). Articulación temporomandibular: 1-Anatomía y patología más frecuente. Seminarios de la Fundación Española de Reumatología. 5(Pt 5):229-39.

126 Morlá R. (2004). Op. Cit. 229-39.

127 Concha G. (2007). Imágenes por resonancia magnética de la articulación temporomandibular. Revista HCUCh.18:121-30.

como la gonorrea, sífilis, tuberculosis o síndrome de Lyme.<sup>128</sup> Las bacterias se multiplican en la sinovia y se produce la llegada de células del sistema inmune, con la presencia de inflamación, rubor, calor local e impotencia funcional

Además puede presentarse por vía hematógena tras un traumatismo o por vía directa por herida penetrante. Ocurre más frecuentemente en ATMs que presentaban anteriormente otro tipo de patologías y produce secuelas articulares graves o disfunción.<sup>129</sup>

En la ATM la artritis infecciosa más frecuente es la bacteriana, se estima que la incidencia de la AI bacteriana es de 2 a 6 casos por 100.000 habitantes al año.<sup>130</sup> Lo más frecuente en la ATM es la causa adyacente de origen dental, parotídeo u ótico. Además puede producir por diseminación vía hematógena de una infección en otro lugar del cuerpo. Esto puede deberse a una infección sistémica, comúnmente, gonorrea, sífilis, tuberculosis o enfermedad de Lyme.

Por otro lado la presencia de bacterias en la articulación no necesariamente causa una artritis infecciosa, deben existir una serie de otros factores para que ésta se lleve a cabo, como lo son enfermedades graves concomitantes, cirrosis, fallas renales o diabetes. En conclusión la combinación entre una enfermedad crónica y una infección aguda.<sup>131</sup>

El diagnóstico de AI en cualquier articulación del cuerpo, es esencialmente clínico. Se presenta con dolor local unilateral, hipersensibilidad, enrojecimiento, e inflamación de la articulación, acompañada por fiebre, escalofríos y sudores, hallazgos que dependen de la infección específica. El dolor es una artralgia inflamatoria en reposo pero que se acentúa con la función. No suele haber limitación de los movimientos. La posición más cómoda esta representada por la posición en que la articulación alcanza un máximo volumen, es decir donde se encuentre el mínimo de presión. En el caso de la ATM, puede modificarse la oclusión, producirse una mordida abierta anterior si ha existido osteólisis de las superficies articulares o mordida abierta posterior si existe un edema intraarticular.<sup>132</sup>

**Tratamiento.-** En caso de ser bacteriana debe ser tratada con antibióticos y en caso necesario, con desbridamiento quirúrgico.<sup>133</sup> En el caso más específico que sea bacteriano y de siembra hematógena debe hospitalizarse y administrar al paciente antibiótico vía endovenosa (EV) seguido de antibióticos por vía oral en altas dosis. En el caso de no ser siembra hematógena la hospitalización no es necesaria.

---

128 Sembronio S, Albiero A, Robiony M, Costa F, Toro C, Polito M. (2007). Septic arthritis of the temporomandibular joint successfully treated with arthroscopic lysis and lavage: case report and review of the literature. *Oral Surg Oral Med Oral Pathol Oral Radiol Endod.* 103(2):1-6.

129 Casar JC, Gutierrez JL, Infante P, Torres D. (2004). Journal of oral and maxillofacial surgery. Revisión de noviembre 2002 a febrero 2003. *Revista Secib On Line.* 2:1-13.

130 Casar JC. (2004). *Op. Cit.* 2:1-13.

131 Lavy C. (2007). *Op. Cit.* 137-144.

132 Valmaseda E, Escoda CG. (2002). Diagnóstico y tratamiento de la patología de la articulación temporomandibular. *ORL-DIPS.* 29(Pt 2):55-70.

133 Valmaseda E, Escoda CG. (2002). *Op. Cit.* 55-70

Los antibióticos de elección son los de tercera generación, como cefalosporina o vancomicina. Para los pacientes alérgicos a cefalosporina se puede utilizar fluoroquinolonas, como levofloxacin o ciprofloxacina.<sup>134</sup>

## ALTERACIONES DE LA ATM CONGÉNITAS DEL DESARROLLO

### Agenesia Mandibular

Ausencia congénita de la apófisis condílea (y a veces de la apófisis coronoides, la rama y partes del cuerpo mandibular), que provoca una importante deformidad facial.

La agenesia mandibular se acompaña a menudo de anomalías en el oído (externo, medio e interno), el hueso temporal, la glándula parótida, los músculos masticatorios y el nervio facial. Cuando falta uno de los cóndilos, el maxilar inferior se desvía hacia el lado afectado, y el lado contralateral queda más alargado y aplanado. La desviación mandibular provoca una maloclusión acusada. Las radiografías del maxilar inferior y la articulación temporomandibular muestran el grado de agenesia y permiten distinguir este trastorno de otros (como artritis, traumatismos, osteomielitis) que alteran el crecimiento condíleo y producen deformidades faciales similares, pero que no se acompañan de anomalías estructurales importantes.

### Tratamiento

El tratamiento consiste en la reconstrucción mandibular mediante injertos de hueso autógeno (injerto costocondral). Se debe intervenir lo antes posible para limitar la progresión de la deformidad facial. Con frecuencia, se recurre también a la mentoplastia, a los injertos superpuestos de hueso y cartílagos y a los injertos y colgajos de tejidos blandos para mejorar la simetría facial. El tratamiento ortodóncico a comienzos de la adolescencia ayuda a corregir la maloclusión.<sup>135</sup>

### Hipoplasia Condílea

Deformidad facial que se caracteriza en el lado afectado por una rama mandibular más corta, con hinchazón de la cara y desviación del mentón hacia el lado afectado, y en el lado no afectado por un alargamiento mandibular y un aplanamiento de la cara.

Este trastorno suele ser secundario a un traumatismo, una infección o la radioterapia durante el período de crecimiento. La desviación mandibular produce maloclusión.

134 Visser S, Tupper J. (2009). Septic until proven otherwise Approach to and treatment of the septic joint in adult patients. Canadian Family Physician, Le Médecin de famille canadien. 55:374-5.

135 Martín-Granizo, Rafael. (2003). Fisiopatología de la articulación temporomandibular. anomalías y deformidades. Sociedad española de Cirugía Oral y Maxilofacial. revisado el 01/04/2003 Obtenible en: [www.secom.org/articulos/monograficos/artatm.html#2.1.1](http://www.secom.org/articulos/monograficos/artatm.html#2.1.1).



### Diagnóstico y tratamiento

El diagnóstico se basa en una historia de asimetría facial progresiva durante el período de crecimiento, en los signos radiológicos de deformidad condílea y escotadura antegonial (una depresión en el borde mandibular inferior justo por delante del ángulo mandibular) y, con frecuencia, en la existencia de algún antecedente traumático.

El tratamiento consiste en el recorte quirúrgico del lado mandibular no afectado o en el alargamiento del lado afectado. El tratamiento ortodóncico prequirúrgico ayuda a mejorar los resultados.

### Hiperplasia Condílea

Trastorno de etiología desconocida que se caracteriza por un crecimiento condíleo persistente o acelerado en unos momentos en los que el crecimiento deber perder fuerza o cesar.

El crecimiento unilateral, lento y progresivo de la cabeza y el cuello del cóndilo provoca una maloclusión de mordida cruzada, asimetría facial y desviación del punto medio mentoniano hacia el lado no afectado. El paciente puede parecer prognático. El borde mandibular inferior suele ser convexo en el lado afectado. En la radiografía, la articulación temporomandibular puede parecer normal o el cóndilo puede presentar un aumento simétrico y el cuello mandibular estar alargado. El crecimiento acaba deteniéndose por sí solo.

El condroma y el osteocondroma pueden producir signos y síntomas similares, pero crecen más rápidamente y pueden provocar un aumento condíleo asimétrico más acusado. Es necesario descartar estos tumores; normalmente, se recurre a la radiografía o la tomografía para determinar si el crecimiento se limita a una parte de la cabeza condílea o es más generalizado. Si el crecimiento es localizado, se puede practicar una biopsia para distinguir entre un tumor y la hiperplasia.

### Tratamiento

El tratamiento suele consistir en una condilectomía durante el período de crecimiento activo. Si ya ha cesado el crecimiento, están indicados el tratamiento ortodóncico y la remodelación quirúrgica del maxilar inferior. Si el cuerpo mandibular ha alcanzado una altura considerable, se puede mejorar la simetría facial rebajando el borde inferior.<sup>136</sup>

### Anquilosis

Inmovilidad o fusión de la articulación.

Generalmente, la anquilosis de la articulación temporomandibular se debe a un traumatismo o una infección, aunque también puede aparecer en la artritis reumatoide o ser una anquilosis congénita.

136 Maeda, M.; Katsumata, A.; Arijji, Y.; Muramatsu, A.; Yoshida, K.; Goto, S.; Kurita, K. & Arijji, E. (2006). 3D-CT evaluation of facial asymmetry in patients with maxillofacial deformities. *Oral Surg. Oral Med. Oral Pathol. Oral Radiol. Endod.*, 102(3):382-90.

Se observa una limitación crónica e indolora de la movilidad mandibular. Si la anquilosis detiene el crecimiento condíleo, suele producir una asimetría facial. Es necesario distinguir la anquilosis intraarticular (verdadera) de la extraarticular (falsa), que puede deberse a un aumento de tamaño de la apófisis coronoides, a una fractura deprimida del arco cigomático o a una cicatriz como consecuencia de la cirugía, la radioterapia o una infección. En la mayoría de los casos de anquilosis verdadera se observa una pérdida de la arquitectura ósea normal en las radiografías de la articulación temporomandibular.

### Tratamiento

El tratamiento puede incluir una condilectomía si la anquilosis es intraarticular, o una ostectomía de parte de la rama mandibular si el trastorno afecta también a la apófisis coronoides y el arco cigomático. El paciente debe realizar ejercicios de apertura mandibular durante meses o años para mantener la corrección quirúrgica; generalmente, la apertura mandibular forzada sin cirugía suele resultar infructuosa debido a la fusión ósea.<sup>137</sup>

## ALTERACIONES DE LA ATM DEGENERATIVAS

### Artritis Degenerativa Secundaria (Osteoartritis)

Este tipo de artritis suele afectar a personas de 20 a 40 años de edad tras un traumatismo o a pacientes con un síndrome de dolor-disfunción mioaponeurótica persistente. Se caracteriza por una limitación de la apertura de la boca, dolor unilateral durante los movimientos mandibulares, sensibilidad articular y crepitación. Cuando se asocia al síndrome de dolor-disfunción mioaponeurótica, los síntomas se acentúan de forma intermitente. En las radiografías se suele apreciar aplanamiento, adelgazamiento, formación de espolones o erosión del cóndilo. La afectación unilateral permite distinguir la artritis degenerativa secundaria de una osteoartritis.

Igual que en el síndrome de dolor-disfunción mioaponeurótica, el tratamiento es conservador, aunque en algunos casos es necesario practicar una artroplastia o una condilectomía alta. Normalmente, una férula oclusal (protector bucal) ayuda a aliviar los síntomas. El paciente debe utilizarla en todo momento, excepto durante la higiene oral y la limpieza del aparato. Una vez que desaparecen los síntomas, se puede reducir gradualmente el tiempo de uso del aparato. La inyección intraarticular de corticosteroides puede aliviar los síntomas, pero también puede dañar la articulación si se repite con frecuencia.<sup>138</sup>

### Neoplasias

Las neoplasias son consideradas crecimientos anormales incontrolados de tejido, pudiendo afectar los huesos craneales y mandíbula. Los tumores del área de la ATM, son sumamente raros, creciendo lenta o agresivamente de acuerdo a su naturaleza benigna o maligna.

137 Kaban LB, Perrot DH, Fisher K. (1990). A protocol for management of temporomandibular joint ankylosis. J Oral Maxillofac Surg. 48: 1145-1151.

138 Quintero. Monfort. Vitrovic. (2010). Osteoartritis. Biología, Fisiopatología, Clínica y Tratamiento. Editorial: Médica panamericana. Editado en España. Cap.9, p.- 119-129. ISBN-978-84-9835-267-2.

Los signos y síntomas asociados a los procesos neoplásicos de la ATM: aumento de tamaño preauricular, asimetría progresiva mandibular, maloclusión, dolor, clic o chasquido, restricción de movimientos mandibulares, limitación de la apertura bucal, cambios auditivos y parestesia, entre otros. Éstos son similares a los signos y síntomas asociados a los trastornos temporomandibulares, por lo que el diagnóstico de estas entidades, en muchas ocasiones, se dificulta.

### Tumores Benignos

Los tumores benignos de la ATM, se caracterizan por su crecimiento lento y progresivo y el clínico debe sospechar la presencia de éstos cuando se manifiestan produciendo asimetría facial, mala oclusión, desviación prognática del maxilar inferior hacia el lado opuesto y evidenciarlos radiográficamente a través de radiografías convencionales como panorámicas y Waters, e imagenología a través de tomografías y resonancias magnéticas.

Los tumores más frecuentes son el osteoma, condroma y osteocondroma. Otras entidades más raras han sido descritas como el mixoma, condroblastoma (tumor de Codman), displasia fibrosa, osteoblastoma, hemangioma, Granuloma de células gigantes, Enfermedad de Células de Langerhans (histiocitosis X), quiste sinovial, osteocondromatosis sinovial, y quiste óseo aneurismático.

### Osteoma

Constituye un tipo de neoplasia benigna verdadera, formadora de tejido óseo que crece lenta y progresivamente; el diagnóstico de este tipo de neoplasia debe ser diferenciado de exostosis e hiperplasia condilar.

Radiográficamente se observa una masa radiopaca lobulada esférica en el cóndilo mandibular, que al evolucionar provoca limitación de la apertura bucal, maloclusión y asimetría facial cuando alcanzan tamaños considerables.<sup>139</sup>

### Condromatosis Sinovial

Constituye una de las entidades más comunes en aparecer en la ATM, junto con los Osteomas. Se caracteriza por la formación metaplásica de múltiples focos de cartílago en el sinovium y se manifiesta por cuerpos libres intraarticulares que dan origen a crepitantes y bloqueos articulares. A veces aparece como un hallazgo casual durante la artroscopia en un paciente diagnosticado de osteoartritis de la ATM y puede producir tumefacción articular, dolor, limitación de movimientos y ruidos articulares. El tratamiento es la extirpación de los cuerpos libres (múltiples pequeñas esferas cartilaginosas), a través de la artroscopía o artrotomía.<sup>140</sup>

---

139 Stoffelen D, Martens M, Renson L, Fabry G: (1992). Osteoid osteoma as a cause of knee pain. A review of 10 cases. Acta Orthop Belgica. 58(4):395-9.

140 Crotty, JM et al.(1996). Osteocondromatosis sinovial, Clínicas Radiológica de América del Norte, 34 (2):327-341, de marzo de 1996.

## Osteocondroma

Tumor benigno que aparece frecuentemente en huesos que se desarrollan a partir de osificación endocondral. Se presenta en hombres menores de 20 años, crece lentamente y puede aparecer solitario o formado parte de un síndrome autosómico dominante denominado Osteocondromatosis. Se ubica raramente en la porción medial de la ATM, llegando a fusionarse con la apófisis estiloides y produciendo anquilosis en la misma. Suele producir asimetría mandibular, maloclusión, dolor intermitente en la ATM, hipomovilidad y ruidos articulares.

El tratamiento es quirúrgico mediante artrotomía, resección del cóndilo mandibular y cuidadoso desprendimiento de la porción medial. Puede haber transformación sarcomatosa en los casos de Osteocondromatosis y debe diferenciarse del osteoma, condroma, trastornos temporomandibulares e hiperplasia condilar, entre otros tumores y lesiones reactivas. Los condromas son tumores benignos que se originan de tejido cartilaginoso sumamente raros en la ATM.<sup>141</sup>

## Tumores Malignos

Los tumores malignos primarios de tejidos de la ATM son afortunadamente, raros y clínicamente suelen manifestarse como una artritis de la ATM, con dolor e inflamación local dentro del contexto de una enfermedad maligna. Pueden originarse en estructuras intrínsecas de la articulación (hueso, cartílago, sinovia); extensión directa de tejidos vecinos (nervios, glándula parótida, piel), o ser una metástasis de un tumor primario de otra parte del organismo (aproximadamente el 1%).

Estos pueden invadir los nervios sensitivos y motores francamente y producir parestesia y paresis en la zona articular, región mandibular y labio inferior. El octavo par craneal suele estar afectado, por lo que el clínico debe prestar atención en cambios auditivos, tinitus o vértigo en el paciente. Las alteraciones en la función mandibular, también son frecuentes, por lo que cualquier cambio brusco en la oclusión, trismus y fracturas patológicas debe ser considerado como signo de malignidad. El dolor no es un síntoma indicativo de neoplasia maligna, sin embargo, puede presentarse en ésta región por extensión de otros tumores, confundiendo fácilmente con el síndrome de dolor miofacial y con desarreglos internos de la articulación, lo cual en muchas ocasiones ha dificultado el diagnóstico precoz de una enfermedad maligna. Los tumores malignos más frecuentes que se han descrito en la literatura son tumores metastásicos de otros tumores como el de mama, pulmón, tiroides, próstata, estómago, piel, ovarios, colon y riñón, aunque también hay que considerar los tumores de la región maxilofacial, nasofaringe e intracraneales, los cuales también pueden producir metástasis en la ATM. Los tumores malignos intrínsecos primarios de la ATM incluyen el condrosarcoma (en un 1% de todos los casos), osteosarcoma, osteocondrosarcoma, sarcoma sinovial, fibrosarcoma de la cápsula articular y sarcoma osteogénico y carcinomas del tipo epidermoide. Otros tumores de afección condilar, también se han descrito como en casos de mieloma múltiple, plasmocitoma solitario y linfoma.<sup>142</sup>

141 Giudici, MA et al. (1993). Tumores óseos cartilaginosos, *Clínicas Radiológica de América del Norte*, marzo - 31 (2) :237-259.

142 Moscow JA, Cowan KH. (2011). Biology of cancer. In Goldman L, Schafer AI, eds. Moscow JA, Cowan KH. *Biology of cancer*. In Goldman L, Schafer AI, eds. *Goldman's Cecil Medicine*. 24th ed. Philadelphia, PA: Saunders Elsevier; chap 185.

### Condrosarcoma

Es el tumor maligno más frecuente localizado en la ATM, suele aparecer principalmente en huesos largos y se presenta de forma asintomática de rápido crecimiento en el área preauricular, el dolor cuando aparece se produce por compresión a estructuras anatómicas adyacentes.

El diagnóstico de estos tumores se basa en la clínica, tomando en cuenta los signos y síntomas de la entidad; imagenología a través de resonancia magnética, tomografía computarizada e imagenología con radionucleótidos, ya que ellos por regla general producen destrucción de los márgenes óseos, acompañado con la biopsia, artroscopia y/o procedimientos de cirugía abierta articular. El tratamiento dependerá del proceso primario, con cirugía aislada o en combinación de radio o quimioterapia.<sup>143</sup>

### Osteosarcoma

Cáncer óseo que aparece por lo general en cualquiera de los extremos de la diáfisis de un hueso largo; se trata de una neoplasia maligna que procede de células del mesénquima (es decir, un sarcoma). Estas células presentan una diferenciación osteoblástica hacia osteoides malignos. Se trata de la forma histológica más frecuente de cáncer óseo. Se trata del octavo tipo más frecuente de cáncer infantil: representa el 2,4% de los casos de cáncer pediátrico, y aproximadamente el 20% de todos los cánceres de huesos primarios.

Su localización más habitual es la región de la metafisis de huesos tubulares largos; así, el 42% se dan en el fémur, el 19% en la tibia y el 10% en el húmero. No obstante, un 8% de los casos se dan en cráneo y mandíbula, y un 8% en la pelvis.<sup>144</sup>

### Osteocondrosarcoma

Tumor conjuntivo maligno desarrollado a expensas del hueso, del cartílago y del periostio y cuyas células neoplásicas producen sustancias intercelulares que semejan más o menos las sustancias ósea y cartilaginosa.

Existen otros tipos de neoplasias malignas que pueden desarrollarse en el organismo humano, aunque es muy raro que aparezcan en las ATM, sin embargo no debe descartarse la posibilidad de que puedan formarse en esta área dadas las características de los mismos y los lugares donde se forman, tal es el caso del: Sarcoma Sinovial, Fibrosarcoma de la cápsula articular, Sarcoma Osteogénico y Carcinomas del tipo epidermoide.<sup>145</sup>

143 Bertoni F, Bacchini, Hogendoorn PCW. (2002). Chondrosarcoma. En: Tumours of Soft Tissue and Bone. Pathology and Genetics. Fletcher CDM, Unni KK, Mertens F, editores. World Health Organization Classification of Tumours. Lyon: IARC Press; p. 247-51.

144 Ottaviani G., Jaffe N. (2009). The epidemiology of osteosarcoma. In: Jaffe N. et al. "Pediatric and Adolescent Osteosarcoma". New York: Springer. doi:10.1007/978-1-4419-0284-9\_1. ISBN 978-1-4419-0283-2. PMID 20213383.

145 Bertoni F, Bacchini, Hogendoorn PCW. (2002). Chondrosarcoma. En: Tumours of Soft Tissue and Bone. Pathology and Genetics. Fletcher CDM, Unni KK, Mertens F, editores. World Health Organization Classification of Tumours. Lyon: IARC Press; p. 247-51.

## ALTERACIONES TRAUMÁTICAS DE LA ATM

### Artritis Traumática

En ocasiones, una lesión aguda (ej., presión excesiva durante una extracción dental o la intubación endotraqueal) puede provocar una artritis de la articulación temporomandibular, con dolor, sensibilidad y limitación del movimiento. Las radiografías son negativas, aunque a veces se observa un aumento del espacio articular debido al edema o la hemorragia intraarticulares.

### Tratamiento

Consiste en la administración de AINE, la aplicación de calor, la prescripción de una dieta blanda y la restricción de los movimientos mandibulares.

### Osteoartritis

Este trastorno puede afectar a la articulación temporomandibular, normalmente en personas mayores de 50 años. En ocasiones, los pacientes presentan rigidez, rechinar o un ligero dolor. También se observa crepitación debido a la perforación del disco articular: se puede oír y sentir crepitar el hueso contra el hueso. La afectación articular suele ser bilateral. En las radiografías se puede observar un aplanamiento y adelgazamiento del cóndilo. El tratamiento es sintomático.<sup>146</sup>

## FRACTURAS

Es la falta de continuidad del tejido óseo o tejido duro. Pueden ser: **Directa.**- es cuando el hueso se rompe en el mismo lugar en el que ha actuado la fuerza. **Indirecta.**- el trazo de la fractura aparece en un lugar diferente.

### Tipos de fractura:

- **Cerradas.**- El hueso se rompe y la piel permanece cerrada.
- **Complicadas o abiertas.**- Implican la falta de continuidad de la piel, por lo que es frecuente la exposición de hueso.
- **Simple o conminutas.**- Según el número de roturas presentes en el mismo hueso.
- **Completas.**- Si la rotura abarca todo el hueso.
- **Incompletas (tallo Verde).**- Si la fractura no interrumpe del todo su continuidad, con desviación o aplastamiento del hueso.

---

<sup>146</sup> Arancibia, L., Venturelli, A., Mérida, I., Velázquez, J. & Becerra, H. (2013). Criterio de diagnóstico para el tratamiento quirúrgico de los Meniscopatías de la Articulación Temporomandibular. Prensa méd. argent, 99(1), 55-61.

Las fracturas mandibulares son las más frecuentes en traumatología facial tras las fracturas nasales. Su etiología viene determinada por impactos en el tercio inferior de la cara siendo los más frecuentes los accidentes de tráfico, si bien las agresiones, caídas, accidentes domésticos, armas de fuego, explosiones o la práctica de deportes de alto riesgo, son otras causas de menor frecuencia. El agente puede ocasionar la fractura por mecanismo directo (produciéndose la fractura en el lugar del traumatismo) o indirecto (muy frecuente la fractura condílea en fuertes traumatismos sinfisarios).

Las fracturas mandibulares suelen localizarse en regiones que presentan cierta debilidad y en las que la estructura ósea tiene una menor resistencia (p.e. el cóndilo mandibular) o existe un edentulismo o presencia de dientes retenidos, quistes o largas raíces dentales. En el niño los puntos débiles de la mandíbula son la región del germen del canino definitivo, la del segundo molar y el cuello del cóndilo.<sup>147</sup>

### FRACTURAS EN LA ARCADA DENTARIA

**Fracturas sinfisarias y parasinfisarias:** Las fracturas aisladas de la sínfisis mandibular son raras ya que cuando están presentes suelen ir acompañadas de fracturas del cóndilo.

Presentan un escaso desplazamiento y cuando son múltiples puede observarse un escalonamiento. El trazo de fractura suele ser oblicuo u horizontal. Las parasinfisarias son más frecuentes y, como las sinfisarias, a menudo se acompañan de fracturas del cóndilo articular o del ángulo de la mandíbula. Hay que tener cuidado al manipularlas evitando dañar el nervio mentoniano.

**Fracturas de la región de los caninos:** Se trata del lugar donde con mayor frecuencia asientan las fracturas del interior de la arcada dentaria. Son fracturas que pueden atravesar el cuerpo mandibular produciendo desplazamientos debido a la fuerza ejercida por la musculatura responsable de la masticación.

**Fracturas del cuerpo de la mandíbula:** Son fracturas de los dientes posteriores que incluyen desde los caninos hasta el ángulo mandibular. En este tipo los desplazamientos y escalonamientos son frecuentes.

### FRACTURAS FUERA DE LA ARCADA DENTARIA

**Fracturas del ángulo mandibular:** Las fracturas del ángulo son frecuentes y se asocian en no pocas ocasiones a fracturas contralaterales del cóndilo o a otro nivel. Encontramos muchas veces lesiones subyacentes que las favorecen como la existencia de terceros molares o quistes foliculares que debilitan el tejido óseo y hacen el ángulo mandibular más proclive a la fractura ante impactos laterales (se trata en estos casos de fracturas abiertas al irrumpir el trazo en el molar o región quística). Son fracturas que pueden presentar problemas de osificación.

**Fracturas de la rama mandibular:** Son fracturas poco frecuentes en las que la ausencia de desplazamiento es lo más comúnmente encontrado. El mecanismo de producción suele ser por impacto directo.

---

147 Gola R, Chossegros C, Waller PY, Delmar H, Cheynet F. (1992). Fractures de la région condylienne. Rev Stomatol Chir Maxillofac. 93: 70-75.

**Fractura longitudinal:** No desplazadas.

**Fractura transversal:** Desplazadas por acción del músculo temporal.

### **Fracturas del cóndilo mandibular:**

El cóndilo es un lugar donde frecuentemente asientan las fracturas mandibulares debido a su relativa debilidad estructural, a pesar de estar protegido en el interior de la fosa glenoidea. La mayoría de las veces son fracturas indirectas por flexión o por cizallamiento y no es corriente que alteren la oclusión, salvo la existencia de una mordida anterior. Pueden ser uni o bilaterales y se clasifican según el desplazamiento y la superposición de fragmentos. Se considera como desviación grave aquella que excede los 30° con respecto al fragmento distal, y desplazamiento importante a aquella en la que la superposición de los fragmentos es superior a 5 mm. El compromiso de la vascularización del fragmento proximal a menudo tiene como resultado una necrosis avascular. Otras complicaciones frecuentes son la osteoartritis, dolor en la ATM, avulsiones del disco, hemartrosis/hematoma que puedan dar lugar a anquilosis.<sup>148</sup>

### **Clasificación:**

- Fracturas sin luxación:
- Fracturas de la superficie articular: la fractura se encuentra por encima del músculo pterigoideo externo (fracturas intracapsulares).
- Fracturas articulares de la región intermedia: la fractura se encuentra por debajo del músculo pterigoideo externo (fracturas extracapsulares).
- Las fracturas del proceso condilar siguiendo a Köhler (1951) a su vez se pueden clasificar como:
  1. Fractura intercapsular o fractura condilar alta.
  2. Fractura alta de cuello.
  3. Fractura de cuello.
  4. Fractura baja del cuello.
  5. Fractura alta de rama.<sup>149</sup>

148 Lindahl L, Hollender L. (1997). Condylar fractures of the mandible. II. Radiographic study of remodeling processes in the tempomandibular joint. *Int J Oral Surg*: 6: 153-Luis E. Y.S., Bernardo H. C., Antonio B. FRACTURAS MANDIBULARES. Servicio de Cirugía Plástica, Reparadora y Estética. Clínica Universitaria. Universidad de Navarra. Servicio de Cirugía Plástica, Reparadora y Estética. Clínica Universitaria. Universidad de Navarra. Surgery. Williams & Wilkins, 1997.

149 A. Wassouf, R. Verdeja, K.W. Grätz.(2005). Tratamiento conservador de las fracturas del cóndilo: Evaluación radiológica y clínica. *Conservative treatment of condyle fractures: Radiological and clinical evaluation*. Rev Esp Cirug Oral y Maxilofac v. 27 n. 2 Madrid mar.-abr.



### Fracturas mandibulares

- Fracturas de la base del cóndilo mandibular.
- Fracturas con luxación:
  - Luxación medial: La más frecuente.
  - Luxación anterior.
  - Luxación posterior.
  - Luxación lateral.

### FRACTURA DE LA APÓFISIS CORONOIDES

Las fracturas aisladas del proceso coronoides son muy raras, por lo que debemos buscar otras fracturas que la acompañen. Se suelen producir por mecanismos de cizallamiento asociada a una fractura por empotramiento del cigomático. El desplazamiento es pequeño ya que las inserciones musculares del temporal lo impiden

Clínicamente estas fracturas suelen caracterizarse por presentar una impotencia funcional articular (imposibilidad de abrir o cerrar completamente la boca), deformidad del arco mandibular (oclusión inapropiada), crepitación, desplazamiento y anormal movilidad, inflamación dolorosa a la palpación,

asimetría facial (por fractura o luxación ósea), desgarró de la mucosa, parestesias, disestesias o anestesia de los labios por lesión del nervio alveolar inferior.

Es frecuente el compromiso de partes blandas y estructuras vásculo -nerviosas, ante lo cual el Cirujano Plástico deberá restituir la integridad de las unidades estéticas faciales, desgarró y laceraciones musculares o la pérdida de dichos tejidos mediante técnicas quirúrgicas reparadoras complejas o colgajos locales que mejoren la estética facial y complementen el tratamiento de la fractura ósea.<sup>150</sup>

### Exploración neurológica. Pruebas musculares

- **Apertura de la boca:**

Depresor primario: 1. Músculo pterigoideo externo, nervio trigémino: división mandibular, rama pterigoidea.

Depresores secundarios: 1. Músculos hioideos. 2. Gravedad.

---

150 Carrillo RJ, Mastranzo CH, González MG. (2011). Fractura de apófisis coronoides de la mandíbula. Caso clínico y revisión bibliográfica. Rev Mex Cir Bucal Max : 7 (3)

- **Cierre de la boca:**

Elevadores primarios: 1. Músculo masetero, nervio trigémino.

2. Músculo temporal, nervio trigémino.

Elevador secundario: 1. Músculo pterigoideo interno.

El reflejo mandibular es un reflejo de estiramiento que engloba la función de los músculos masetero y temporal, que están inervados por el quinto nervio craneal (nervio trigémino) que media el arco reflejo. La ausencia o disminución de este reflejo nos indicará la existencia de algún trastorno en el trayecto del nervio. Para explorarlo colocaremos un dedo en la región mentoniana de la barbilla del paciente estando la boca en posición de reposo (ligeramente abierta). A continuación se golpea el dedo con un martillo de reflejos desencadenándolo y cerrando el paciente la boca.

### **Exploración radiológica**

Ante la sospecha de una fractura mandibular fundada en la clínica o en una anormal movilidad que altera la simetría facial, el diagnóstico deberá siempre apoyarse con métodos de imagen. Un estudio radiológico adecuado no sólo permitirá un tratamiento más eficiente, sino que podremos evaluar el resultado postoperatorio con una mayor eficacia. En el diagnóstico de las fracturas mandibulares la radiografía panorámica u ortopantomografía proporciona una primera visión general. En ella podemos ver toda la mandíbula y el estado de las piezas dentarias al tratarse de una tomografía no lineal. Suele ser necesario realizar posteriormente radiografías en distintas proyecciones para completar un mejor estudio.

La serie mandibular suele incluir una proyección antero-posterior, otra de Townes y por último una oblicua lateral derecho e izquierda. Para cada región mandibular podemos emplear proyecciones más específicas como en el caso de:

- Fracturas de cóndilo; donde se utilizará una ortopantomografía, la proyección posteroanterior de Clementschitsch y/o las proyecciones de Schuller y Hofrath.
- En las fracturas sinfisarias o parasinfisarias es útil la ortopantomografía y la oclusal inferior, sin embargo es posible que una superposición de los cuerpos vertebrales artefacte y dificulte el diagnóstico en la región sinfisaria.
- Para las fracturas de la rama ascendente suele ser suficiente con la proyección anteroposterior y la lateral.
- En la región del ángulo de la mandíbula utilizaremos junto a la ortopantomografía la proyección anteroposterior y la lateral.

- En la articulación temporomandibular emplearemos la tomografía axial computerizada (TAC) para visualizar las estructuras óseas y sus relaciones; y la resonancia magnética nuclear (RMN) para la visualización del menisco articular.

La TAC es un estudio esencial en la visualización de la mandíbula horizontal y de los cóndilos al existir frecuentemente en éstas desplazamientos y fracturas que se encuentran fuera de plano. En último caso, todas las posibles fracturas deben ser estudiadas bajo exploración en dos planos perpendiculares entre sí que permitan valorar posibles desplazamientos.<sup>151</sup>

### Tratamiento:

Solamente aquellas fracturas no desplazadas, estables (favorables) o incompletas en las que no se objetivan cambios en la oclusión, serán subsidiarias de ser tratadas únicamente con una dieta blanda, reposo absoluto articular y actitud expectante. Habitualmente se prefieren los tratamientos conservadores y funcionales. El objetivo del tratamiento conservador es permitir una buena función sin reducción anatómica completa debido a la pronta movilización. El tratamiento quirúrgico busca restituir también la posición anatómica lo más perfectamente posible.

### Tratamientos conservadores

- Cerclajes: Los cerclajes constituyen un buen tratamiento para las fracturas mandibulares así como una opción coadyuvante apropiada para otras técnicas.
- Ligadura de Ernst: ligadura en ocho.
- Cerclaje de Schuchardt: alambre flexible alrededor del cual se sitúa perpendicularmente ocho varillas semicirculares.
- Cerclaje plástico de Pfeifer y miniplast de Drum: se emplean par el tratamiento de luxaciones dentales y fracturas de las apófisis alveolares.
- Cerclaje de Munster: con arco de alambre y resina.
- Cerclajes de cobertura acrílicos o metálicos: hacen innecesario el bloqueo intermaxilar (BIM) debido a su estabilidad.
- Cerclaje de Gunning: cerclaje protésico para mandíbulas edéntulas.<sup>152</sup>

<sup>151</sup> Eckelt U, Rasse M. (1995). Controle clinique, radiographique et axiographique après ostéosynthèse par vis de traction des fractures de la région condylienne de la mandibule. Rev Stomatol Chir Maxillofac. 96: 158-165.

<sup>152</sup> Koury M, Champy M. (1987). Les résultats des ostéosyntheses mandibulaires par plaques miniaturisées vissées. À propos de 800 fractures traitées en dix ans. Ann Chir Plast Esthet : 32 : 262-266.

**Ligaduras dentarias:**

- Ligadura sobre un arco.
- Ligadura de Ducloz-Farouz.
- Ligadura de Dingman.<sup>153</sup>

**Férulas:** Pueden ser monomaxilares, fijadas por engranaje a los dientes o por cerclaje perimandibular transmáxilar.

- **Bloqueo intermaxilar:** Técnica que permite reducir las fracturas oclusivas mediante la unión de dos arcos que se fijan al maxilar y a la mandíbula, de forma que una arcada ejerce presión sobre la otra. El periodo de inmovilización requerido para completar el tratamiento dependerá de la edad del paciente (cuatro semanas en niños, seis semanas para adultos y ocho semanas en los ancianos). Después de un BIM, incluso poco prolongado, debe iniciarse un periodo de rehabilitación. El BIM además de comprometer la alimentación y provocar una frecuente pérdida de peso, deberá ser sopesado su uso en el caso de pacientes con compromiso de la función pulmonar (p.e. neumonía, fibrosis quística, cirugía de reducción, bronquitis crónica o enfisema), ya que provoca una disminución en los flujos espiratorios y en menor medida en los inspiratorios.

**Existen diferentes tipos de arcos:**

- Arco plano, flexible, de gancho de Ginestet-Servais.
- Arco plano, flexible de gancho de Erich.
- Arco media caña, flexible o rígido, de gancho soldado de Jacquet.
- Arco de clavijas.

**Tratamientos quirúrgicos**

- **Fijadores externos:** Los fijadores externos tienen indicaciones limitadas en las fracturas mandibulares. Son utilizados en pérdidas de sustancia ósea, fracturas conminutas, heridas altamente infectadas en las que no se debe interponer material extraño y en traumatismos con pérdida de partes blandas que impida la cobertura del material de osteosíntesis.
- **Fijación intramedular:** Se trata de una técnica prácticamente abandonada y sustituida por la osteosíntesis con placas, que se emplea para tratar fracturas del cuello articular en pacientes con edentulismo total o parcial.

<sup>153</sup> Eckelt U, Rasse M. (1995). Contrôle clinique, radiographique et axiographique après ostéosynthèse par vis de traction des fractures de la région condylienne de la mandibule. Rev Stomatol Chir Maxillofac.; 96: 158-165.

- **Alambre de acero:** Produce una coaptación para mejorar la estabilidad en las fracturas mandibulares. Es muy útil en el ajuste de una reducción y en traumatismos con varios fragmentos que después pueden ser reforzados o no con miniplacas. Mantienen poco contacto con el hueso y resisten mal las fuerzas de torsión y compresión. Pueden dar la estabilidad suficiente en fracturas en niños debido a la rapidez de osificación y a que suele tratarse de fracturas incompletas en tallo verde.

**Osteosíntesis de estabilización funcional:** Técnica que permite una consolidación primaria sin formación de callo óseo mediante el alineamiento de los fragmentos, reparándose la fractura antes que en el proceso secundario. El material utilizado es acero resistente a la corrosión, titanio o vitalio. Estos materiales tienen una gran compatibilidad tisular que permite su integración y el que no sea necesario su retirada si no presenta intolerancia el paciente. Únicamente se retirará en el niño en crecimiento para evitar interferencias con el crecimiento y en aquellos procesos reconstructivos en los que exista un injerto óseo que deberá ser remodelado al restituir las fuerzas de estrés. No es aconsejable reducir una fractura con distintos materiales ya que se puede acelerar el proceso corrosivo y presentar una temprana debilidad de la placa. El acero inoxidable posee una gran rigidez y es utilizado raramente hoy en día. Del mismo modo se ha ido abandonando paulatinamente el uso de vitallium y de las aleaciones de titanio en favor de las placas de titanio puro de mayor plasticidad, fácil manejo y osteointegración.

### Vías de acceso quirúrgico:

**Endobucal:** Esta vía de abordaje permite un campo quirúrgico más limitado pero con una mejor tolerancia cicatricial y estética. Permite acceder a fracturas parasinfisarias y del cuerpo mandibular, si bien la prolongación de la incisión puede exponer cualquier región anatómica.

### Existen distintos tipos:

- Vía vestibular superior.
- Vía vestibular inferior lateral.
- Vía del cuello.
- Vía de acceso en bayoneta sobre el triángulo retromolar.

**Externa:** Se utiliza en fracturas de ángulo, rama o cóndilo. A pesar de dejar una cicatriz residual tiene la ventaja de evitar contaminaciones o inoculaciones bacterianas propias de la flora oral:

- Vía preauricular: permite acceder a la cabeza del cóndilo.
- Vía tragal.
- Vía subangular: permite abordar el ángulo y la parte inferior de la rama. La incisión debe situarse al menos 1'5 cm bajo el reborde mandibular.
- Vía retromandibular: permite acceder al cuello del cóndilo (fracturas infracondíleas).

### Tratamiento según la clasificación:

- **Fracturas sinfisarias y parasinfisarias:** Emplearemos aquí las líneas ideales de osteosíntesis con miniplacas descritas por Champy en las que el material de osteosíntesis se fija mediante tornillos monocorticales, subapicales y basilares en número de dos, no debiendo existir entre las placas una distancia inferior a 2'5 cm. En las fracturas en las que se ve afectado el ángulo pueden emplearse placas 3D. Así mismo algunos autores utilizan el BIM para conseguir una reducción siempre manteniendo una buena oclusión durante un período que varía entre una y tres semanas.
- **Fracturas de la región de los caninos:** En la mayor parte de estas fracturas es suficiente el tratamiento con una reducción conservadora mediante cerclaje del maxilar superior y la mandíbula (bloqueo intermaxilar BIM), siempre y cuando la dentición sea suficiente, y durante un período de tres o cuatro semanas y una posterior movilización con gomas de tracción una semana más.
- **Fracturas del cuerpo de la mandíbula:** El tratamiento es similar a las fracturas de la región de los caninos. Si se decide utilizar placas de osteosíntesis los tornillos deberán estar situados bajo el canal del nervio mentoniano.
- **Fracturas del ángulo mandibular:** En fracturas no desplazadas se puede intentar un BIM, pero en aquellas desplazadas será necesario la fijación interna. Suele ser suficiente con una miniplaca aunque algunos autores emplean un tornillo de contención bicortical de compresión. En fracturas conminutas es necesario utilizar placas más largas.
- **Fracturas de la rama mandibular:** Salvo que se presente con acortamiento vertical las trataremos con bloqueo intermaxilar (BIM) durante 30 a 40 días para lograr la reducción y la consolidación, pudiéndose limitar a 3 semanas en las fracturas en tallo verde de los niños. En los casos complicados o pacientes edéntulos emplearemos material de osteosíntesis.
- **Fracturas del cóndilo mandibular:** La mayoría de estas fracturas responden adecuadamente a un tratamiento conservador (reducción cerrada + BIM) que está indicado siempre en niños y adolescentes y es preferida por muchos cirujanos, sobre todo en fracturas unilaterales no desplazadas. Se inicia inmediatamente con el BIM si existe una correcta oclusión y la fractura está poco desplazada y se prolonga por un período de 2-3 semanas. Se comenzará posteriormente con ejercicios de rehabilitación que durarán entre 2-3 meses. Durante el tratamiento, la dieta será blanda o semilíquida y sin apoyo molar. Si la oclusión no es buena se mantendrá durante 4-6 semanas. Es conveniente realizar descoaptación articular para evitar la anquilosis en largos periodos de tratamiento con bloqueo intermaxilar (BIM).

También es útil el empleo de placas de liberación oclusal maxilar día y noche durante semanas tras cesar el bloqueo. En las fracturas bilaterales el BIM se mantiene 3-4 semanas.

Las indicaciones de reducción abierta de las fracturas del cóndilo mandibular son:

- Desplazamiento del cóndilo en la fosa media craneal.

- Fractura luxación con penetración de cuerpos extraños.
- Fractura bilateral en desdentados (indicación relativa).
- Desplazamiento extracapsular del cóndilo.
- Bloqueo de la apertura o cierre mandibular por el desplazamiento condíleo y/o fractura bilateral conminuta del tercio medio de la cara que impide un correcto reposicionamiento oclusal.
- Desviación y desplazamiento importante.
- Persistencia de la mordida abierta y acortamiento mandibular tras dos semanas de tratamiento con BIM.
- Pacientes en los que el tratamiento funcional es complicado (deficientes mentales, toxicómanos, politraumatizados).

La fijación interna se realiza con miniplacas atornilladas mejor que con microplacas, con tornillos mono o bicorticales. Tras el tratamiento quirúrgico se mantiene la BIM durante 5 días y se comenzará con la rehabilitación funcional.

- **Fracturas de la apófisis coronoides:** Las fracturas aisladas se tratan con dieta blanda y reposo articular hasta que cese el dolor. En aquellos casos en los que el dolor sea importante se pueden beneficiar de un BIM durante un corto periodo de tiempo. Es aconsejable iniciar la movilización una vez vaya cesando el dolor para evitar una posible anquilosis articular.

Consideración especial merecen las fracturas en los niños. Como se ha comentado anteriormente, las fracturas en estos pacientes son menos frecuentes. La osificación ocurre más rápidamente por lo que no se puede retrasar su reducción y no es corriente utilizar la fijación interna en su tratamiento. Del mismo modo, los periodos de inmovilización no deben exceder las dos semanas. El implante de arcos es más dificultoso e inestable por la configuración dentaria. Los traumatismos en el cóndilo también se tratan con técnicas cerradas, ya que tienen una gran capacidad de remodelación y de este modo evitamos manipular la cápsula articular.

En los pacientes edéntulos, bien sea parcial o total, nos encontraremos con una reabsorción ósea a nivel alveolar que habrá que tener en cuenta en su tratamiento. Son pacientes osteopénicos con corticales más débiles y una mayor incidencia de aterosclerosis en los vasos alveolares inferiores.

### Tratamiento de urgencia

Las fracturas de mandíbula a menudo se ven inmersas como una patología más en pacientes politraumatizados en los que puede coexistir un compromiso vital. La presencia de traumatismos craneoencefálicos, fracturas vertebrales o lesiones medulares, hemorragias, obstrucción de la vía aérea,

infecciones, traumatismos torácicos y abdominales o fracturas de huesos largos son lesiones asociadas que amenazan la vida y que necesitan en ocasiones de maniobras de resucitación (ABC). La vía aérea tiene que ser revisada y limpiada de cuerpos extraños como dientes rotos o avulsionados, fragmentos óseos, vómitos, sangre o incluso la lengua retruída, para permitir una correcta ventilación. Debemos poder distinguir si el paciente está en respiración espontánea, si presenta una parada respiratoria o si será necesaria una ventilación artificial (oro-traqueal, naso-traqueal o traqueotomía de urgencia). El paciente debe ser estabilizado hemodinámicamente y asegurada la circulación sanguínea, para lo cual tendremos que controlar la hemorragia (ligadura, presión, taponamiento), estabilizar las fracturas dentro de lo posible para disminuir las pérdidas y mantener una buena tensión arterial.

Debido a que muchas de estas fracturas son abiertas (bien a la piel o a la boca) conviene realizar una cobertura antibiótica con amoxicilina/clavulánico, clindamicina o una cefalosporina de primera generación. Las heridas serán desbridadas y limpiadas por arrastre para disminuir en lo posible la contaminación microbiana. Si se difiere en exceso la reducción de la fractura corremos el riesgo de que aparezca un hematoma organizado que la dificulte posteriormente.<sup>154</sup>

---

154 Eckelt U, Rasse M. Op. Cit. (1995). 96: 158-165.





# Conclusiones

---

- Es indispensable que el Estomatólogo en su práctica clínica tenga un excelente conocimiento y maneje las alteraciones que se presentan en la articulación temporomandibular, para poder brindar una atención clínica estomatológica integral de alta calidad.
- Antes de la realización de cualquier tratamiento es necesario contar con un buen diagnóstico y detección de los factores causales de estas alteraciones articulares.
- En caso de que los pacientes presenten dolor todos los esfuerzos en el tratamiento de los trastornos temporomandibulares deben estar encaminados al alivio de éste y al establecimiento de la función. Primero se deben aplicar formas de tratamiento reversibles, como los desprogramadores oclusales, y si fuese necesario se llevarán a cabo otras alternativas terapéuticas de mayor grado de irreversibilidad, como el tallado selectivo o las rehabilitaciones oclusales prostodónticas u ortodónticas.
- Las férulas oclusales y el tallado selectivo son las 2 alternativas terapéuticas más realizadas entre los profesionales para el tratamiento de los trastornos temporomandibulares.
- Los enfoques terapéuticos existentes para tratar los trastornos temporomandibulares son variados, por lo que determinar su etiología es fundamental en la operación del tratamiento correcto.
- En el tratamiento de los TTMI la fisioterapia juega un papel importante pues resulta un método conservador, inocuo y económico. La quimioterapia no es solución absoluta, aumenta el peligro de reacciones adversas
- El tratamiento quirúrgico está indicado solo cuando han fracasado los métodos conservadores.



# Referencias

1. Indira García Martínez, Zuilen J.Q. Lourdes de los S.S., Rolando S.C. (2007). Actualización terapéutica de los trastornos temporomandibulares. Instituto Superior de Ciencias Médicas de La Habana. Facultad de Estomatología. Departamento de Prótesis. Revista Cubana de Estomatología versión On-line ISSN 1561-297X
2. Rodríguez Recio O. (2003). Aspectos epidemiológicos de la disfunción craneomandibular. [en línea] [fecha de acceso 23 mayo 2003]; disponible en: <http://www.rodriguerecio.com/dcm.html>. Costen JJB. (1946). Syndrome of ear and sinus symptoms dependent upon disturbed function of the temporomandibular joint. In Burket LW. Oral medicine. Diagnosis and treatment. Philadelphia: JB Lippincott Co.
3. Schwartz L. (1963). Afecciones de articulación temporomandibular. Buenos Aires: Mundi S.A.; pp. 19-34.
4. Okeson PP. (1989). Temporomandibular disorders in children. *Pediatry Dent* ; II:325-9.
5. Rodríguez Recio O. (2003). Op. Cit.
6. Ramírez L.M. & Ballesteros, L.E. (2012) Oclusión Dental: ¿Doctrina Mecanicista o Lógica Morfofisiológica? *International journal of odontostomatology. Int. J. Odontostomat.* vol. 6 no. 2 Temuco ago. Pp. 205-220.
7. Sperber GH. (1989).Craniofacial Embriology. *Dental Handbook*.4th. Edition. Wright. Great Britain.
8. Larsen W. *Human Embriology*. (1999). 2nd. Edition. Churchill Livingstone.
9. Kjaer I, Keeling JW & Fischer B. (1999). The Prenatal Human Cranium- normal and-pathologic development. *Munksgaard*.
10. Sperber GH. (1989). Craniofacial Embriology. *Dental Hanbook*.4th Edition. Wright. Great Britain.
11. Kjaer I. (1975). Histochemical investigation on the symphysis menti in the human fetus related to fetal eskeletal maturation in teh hand and foot. *Acta anat.* 93:606- 633.
12. Merikle MC. (2002).Craniofacial Development, Growth and Evolution. 1st Edition. Bateson Publishing. Bressingham; Norfolk.England.
13. PetrovicAG. (1984).An experimental and cybernetic approach to the mechanism of action of functional appliances on tehe mandibular growth. In: Mc Namara JA, Jr (ed). *Maloclusión and theperiodontum*, Monograph 15, Cranifacial Growth Series, Center for Human Growth and Development , University of Michigan. Ann Arbor. Mich.
14. Meikle Mc. (2002) Op. Cit. P- 215.
15. Meikle MC. (2002). Craniofacial Development , Growth and Evolution. 1st. Edition. Batenson

Publishing. Bressingham, Norfolk, England.

16. Williams PL. (1999). Gray's Anatomy 38th Edition. Ed. Churchill Livingstone.
17. Sperber GH. (1989). Craniofacial Embriology. Dental Handbook. 4th. Edition. Wright. Great Britain.
18. Meikle MC. (2002). Op. Cit. P- 220.
19. Sperber GH. (1989). Op. Cit. P-221.
20. Sperber GH. Craniofacial Embriology. Dental Handbook. 4th Edition. Wright. Great Britain, 1989.
21. Enlow DH. (1990). Facial Growth. #a. Edition. W.B. Sander. Philadelphia.
22. Sperber GH. Op. Cit. (1989).
23. Enlow DH. (1990). Facial Growth. 3rd. Edition. W.B Sander. Philadelphia.
24. Sperber GH. (1989). Op. Cit p-226.
25. Van der Linden E. Burdi AR. Jongh HG. (1999). Critical periods in the prenatal morphogenesis of the human lateral pterygoid muscle, the mandibular condyle, the articular disk, and the medial articular capsule. Am J Orthod Dentofac Orthop. 91:22-8.
26. Bjork A. (1969). Prediction of mandibular growth rotation. Am. J Orthod. 55: 585- 599.
27. Articulación temporomandibular. [https://www.google.com.mx/search?q=articulacion+temporomandibular&biw=1242&bih=591&tbn=isch&tbo=u&source=univ&sa=X&sqi=2&ved=0ahUKEwj70JnY4P\\_NAhVMxYMKHQQuOB2wQsAQILw#imgrc=iM87IBdTMauUFM%3A](https://www.google.com.mx/search?q=articulacion+temporomandibular&biw=1242&bih=591&tbn=isch&tbo=u&source=univ&sa=X&sqi=2&ved=0ahUKEwj70JnY4P_NAhVMxYMKHQQuOB2wQsAQILw#imgrc=iM87IBdTMauUFM%3A). Fecha de consulta 19-07-2016.
28. Posel P. y Schulte, E. (2000). Estructura del cuerpo humano Sobotta. Ed. Marbán. ISBN 84-7101-294-4.
29. Articulación Temporomandibular. [https://www.google.com.mx/search?q=articulacion+temporomandibular&biw=1242&bih=591&tbn=isch&tbo=u&source=univ&sa=X&sqi=2&ved=0ahUKEwj70JnY4P\\_NAhVMxYMKHQQuOB2wQsAQILw#imgrc=puPGF\\_xS-fNkVM%3A](https://www.google.com.mx/search?q=articulacion+temporomandibular&biw=1242&bih=591&tbn=isch&tbo=u&source=univ&sa=X&sqi=2&ved=0ahUKEwj70JnY4P_NAhVMxYMKHQQuOB2wQsAQILw#imgrc=puPGF_xS-fNkVM%3A). Fecha de consulta: 19-07-2016.
30. Disco articular. <https://raulromerodelrey.wordpress.com/2015/09/02/anatomia-de-la-articulacion-temporomandibular-atm/>. Fecha de consulta: 19-07-2016.
31. Michel Dufour. (2004). Anatomía del aparato locomotor. Tomo III (Cabeza y Tronco). Ed. Masson. ISBN : 84-458-1282-3.
32. Testut, L. y Latarjet, A. (1986). Anatomía Humana. Salvat Editores) ISBN 84-345-1144-4.
33. Martínez M.E. Músculos Masticadores. [www.enriquemartinezmartinez.com/wp-content/uploads/2013/08/7.pdf](http://www.enriquemartinezmartinez.com/wp-content/uploads/2013/08/7.pdf). Fecha de consulta 19-07-2016.
34. Martínez M.E. Op. Cit. p.3.

35. Músculos Pterigoideo externo e interno. [https://www.google.com.mx/search?q=musculos+de+la+masticacion&biw=1242&bih=591&tbm=isch&tbo=u&source=univ&sa=X&sqi=2&ved=0ahUKEwiG67\\_b8P\\_NAhXEy4MKHUQ1AEkQ7AkIJw#imgrc=uwBoz5YSAG1EsM%3A](https://www.google.com.mx/search?q=musculos+de+la+masticacion&biw=1242&bih=591&tbm=isch&tbo=u&source=univ&sa=X&sqi=2&ved=0ahUKEwiG67_b8P_NAhXEy4MKHUQ1AEkQ7AkIJw#imgrc=uwBoz5YSAG1EsM%3A) Fecha de consulta 19-07-2016.
36. Músculos supra e infrahioideos. [https://www.google.com.mx/search?q=musculos+de+la+masticacion&biw=1242&bih=591&tbm=isch&tbo=u&source=univ&sa=X&sqi=2&ved=0ahUKEwiG67\\_b8P\\_NAhXEy4MKHUQ1AEkQ7AkIJw#tbm=isch&q=musculos+suprahioideos+e+infrahioideos&imgrc=O-36T7C6KGBYeM%3A](https://www.google.com.mx/search?q=musculos+de+la+masticacion&biw=1242&bih=591&tbm=isch&tbo=u&source=univ&sa=X&sqi=2&ved=0ahUKEwiG67_b8P_NAhXEy4MKHUQ1AEkQ7AkIJw#tbm=isch&q=musculos+suprahioideos+e+infrahioideos&imgrc=O-36T7C6KGBYeM%3A). Fecha de Consulta 19-07-2016.
37. Aníbal A, Albertini J.S, Oclusión y Diagnóstico en rehabilitación oral. México: Editorial Panamericana; 1999. <http://oclusionyodonto.blogspot.mx/2015/02/cinematica-mandibular.html>. Fecha De Consulta 19-07-2016.
38. Posición de máxima intercuspidadación. [https://www.google.com.mx/search?q=dinamica+mandibular&biw=1242&bih=591&tbm=isch&tbo=u&source=univ&sa=X&sqi=2&ved=0ahUKEwjZjs-\\_84DOAhXhxYMKHazrAJ0QsAQIMA&dpr=1.1#tbm=isch&q=posicion+maxima+intercuspidadacion&imgdii=UcfxRmlyGG\\_QnM%3A%3BUcfxRmlyGG\\_QnM%3A%3B9eVE6bOr6RnqvM%3A&imgrc=UcfxRmlyGG\\_QnM%3A](https://www.google.com.mx/search?q=dinamica+mandibular&biw=1242&bih=591&tbm=isch&tbo=u&source=univ&sa=X&sqi=2&ved=0ahUKEwjZjs-_84DOAhXhxYMKHazrAJ0QsAQIMA&dpr=1.1#tbm=isch&q=posicion+maxima+intercuspidadacion&imgdii=UcfxRmlyGG_QnM%3A%3BUcfxRmlyGG_QnM%3A%3B9eVE6bOr6RnqvM%3A&imgrc=UcfxRmlyGG_QnM%3A). Fecha de consulta: 20-07-2016.
39. Alonso, Albertini, Bechelli. Oclusion y diagnóstico en rehabilitación oral. Editorial Médica Panamericana. 1999.
40. Apuntes de Fisiología Oral Odontología. Posición retruida ligamentosa. [http://www.academia.edu/13083720/APUNTES\\_FISIOLOGIA\\_ORAL\\_ODONTOLOG%3%8DA](http://www.academia.edu/13083720/APUNTES_FISIOLOGIA_ORAL_ODONTOLOG%3%8DA). Fecha de consulta 19-07-2016.
41. Michel Dufour. (2004). Anatomía del aparato locomotor. Tomo III (Cabeza y Tronco). Ed. Masson. ISBN : 84-458-1282-3.
42. Orozco Varo A, Arroyo Cruz G, Martínez de Fuentes R, Ventura de la Torre J, Cañadas Rodríguez D, Jiménez Castellanos E. *Relación céntrica: revisión de conceptos y técnicas para su registro. Parte I. Av. Odontoestomatol*2008; 24 (6): 365-368.
43. Orozco Varo A. (2008). *Op. Cit.* 365-368.
44. Dawson P. (1985). Optimun TMJ condyle position in clinical practice. *Int J. Periodontics and Restorative Dent*; 5(3):11-32.
45. Relación céntrica. <http://www.oclusion.es/2007/03/05/relacion-centrica/>. Fecha de consulta: 19-07-2016.
46. McKee JR. (2005). Comparing condylar positions achieved through bimanual manipulation to condylar positions achieved through masticatory muscle contraction against an anterior desprogrammer: a pilot study. *J Prosthet dent*; 94(4):389-93.
47. Llanio Navarro Raimundo. (2003). Perdomo González Gabriel. *Propedéutica Clínica y Semiología Médica. Tomo I. Ed. Ciencias Médicas. P- 20-24.*

48. Exploración de la cabeza. [https://www.google.com.mx/search?q=protector+bucal&biw=1242&bih=591&source=Inms&tbn=isch&sa=X&sqi=2&ved=0ahUKEwiF0pfPpILOAhXm7oMKHVttCcwQ\\_AUIBigB#tbn=isch&q=exploracion+de+la+cabeza&imgcr=s7ISjD-\\_roUxBM%3A](https://www.google.com.mx/search?q=protector+bucal&biw=1242&bih=591&source=Inms&tbn=isch&sa=X&sqi=2&ved=0ahUKEwiF0pfPpILOAhXm7oMKHVttCcwQ_AUIBigB#tbn=isch&q=exploracion+de+la+cabeza&imgcr=s7ISjD-_roUxBM%3A). Fecha de consulta: 20-07-2016.
49. Exploración simetría facial. [https://www.google.com.mx/search?q=protector+bucal&biw=1242&bih=591&source=Inms&tbn=isch&sa=X&sqi=2&ved=0ahUKEwiF0pfPpILOAhXm7oMKHVttCcwQ\\_AUIBigB#tbn=isch&q=exploracion+de+la+cabeza&imgcr=U3WYEKp88gOSGM%3A](https://www.google.com.mx/search?q=protector+bucal&biw=1242&bih=591&source=Inms&tbn=isch&sa=X&sqi=2&ved=0ahUKEwiF0pfPpILOAhXm7oMKHVttCcwQ_AUIBigB#tbn=isch&q=exploracion+de+la+cabeza&imgcr=U3WYEKp88gOSGM%3A). Fecha de consulta: 20-07-2016.
50. Exploración de cabeza y cuero cabelludo. <http://utesasqxgloribel.blogspot.com/1015/06/cabeza-y-cuello.html>. Fecha de consulta: 20-07-2016.
51. Exploración arterias temporales. [https://www.google.com.mx/search?q=protector+bucal&biw=1242&bih=591&source=Inms&tbn=isch&sa=X&sqi=2&ved=0ahUKEwiF0pfPpILOAhXm7oMKHVttCcwQ\\_AUIBigB#tbn=isch&q=exploracion+de+arterias+temporales&imgcr=VlyjVQZYwkMywM%3A](https://www.google.com.mx/search?q=protector+bucal&biw=1242&bih=591&source=Inms&tbn=isch&sa=X&sqi=2&ved=0ahUKEwiF0pfPpILOAhXm7oMKHVttCcwQ_AUIBigB#tbn=isch&q=exploracion+de+arterias+temporales&imgcr=VlyjVQZYwkMywM%3A). Fecha de consulta: 20-07-2016.
52. Exploración senos paranasales. [https://www.google.com.mx/search?q=protector+bucal&biw=1242&bih=591&source=Inms&tbn=isch&sa=X&sqi=2&ved=0ahUKEwiF0pfPpILOAhXm7oMKHVttCcwQ\\_AUIBigB#tbn=isch&q=exploracion+de+senos+paranasales&imgcr=MjeYqtYDmfvkZM%3A](https://www.google.com.mx/search?q=protector+bucal&biw=1242&bih=591&source=Inms&tbn=isch&sa=X&sqi=2&ved=0ahUKEwiF0pfPpILOAhXm7oMKHVttCcwQ_AUIBigB#tbn=isch&q=exploracion+de+senos+paranasales&imgcr=MjeYqtYDmfvkZM%3A). Fecha de consulta: 20-07-2016.
53. Exploración de la articulación temporomandibular. [https://www.google.com.mx/search?q=protector+bucal&biw=1242&bih=591&source=Inms&tbn=isch&sa=X&sqi=2&ved=0ahUKEwiF0pfPpILOAhXm7oMKHVttCcwQ\\_AUIBigB#tbn=isch&q=exploracion+de+la+atm&imgcr=Z666q-LnOoUEZM%3A](https://www.google.com.mx/search?q=protector+bucal&biw=1242&bih=591&source=Inms&tbn=isch&sa=X&sqi=2&ved=0ahUKEwiF0pfPpILOAhXm7oMKHVttCcwQ_AUIBigB#tbn=isch&q=exploracion+de+la+atm&imgcr=Z666q-LnOoUEZM%3A). Fecha de consulta: 20-07-2016.
54. Exploración de glándulas salivales. [https://www.google.com.mx/search?q=protector+bucal&biw=1242&bih=591&source=Inms&tbn=isch&sa=X&sqi=2&ved=0ahUKEwiF0pfPpILOAhXm7oMKHVttCcwQ\\_AUIBigB#tbn=isch&q=exploracion+de+glandulas+salivales&imgcr=rAIZU525vdCUOM%3A](https://www.google.com.mx/search?q=protector+bucal&biw=1242&bih=591&source=Inms&tbn=isch&sa=X&sqi=2&ved=0ahUKEwiF0pfPpILOAhXm7oMKHVttCcwQ_AUIBigB#tbn=isch&q=exploracion+de+glandulas+salivales&imgcr=rAIZU525vdCUOM%3A). Fecha de consulta: 20-07-2016.
55. Cavidad oral. [https://www.google.com.mx/search?q=protector+bucal&biw=1242&bih=591&source=Inms&tbn=isch&sa=X&sqi=2&ved=0ahUKEwiF0pfPpILOAhXm7oMKHVttCcwQ\\_AUIBigB#tbn=isch&tbs=rimg%3ACcolmjtDHHeWljiG\\_1IMqK7LtfJhymEiq4L-wfOXQVRrxGKSqKq nq9fFTwLM8NaA21mJMVG2FpycxSmHY0heSKeGU-CoSCYb-Uyorsu18EU8iyUFBkrbvKhl-JmHKYSKrgv7ARtf7E3Z9wzzcqEgl85dBVGvEYpBEpS2T7b4KSPSoSCagqqr18VPAETvAm glvycxSKhIJsZW1oDbWYkwRNTofWUvgcikqEglUbyWnJzFKYRH9F0PhKF9sqCoSCdjSF5lp4ZT4EaX9MgmrEVAJ&q=exploracion%20de%20cavidad%20oral&imgcr=zdKcMZ3W2AIVNM%3A](https://www.google.com.mx/search?q=protector+bucal&biw=1242&bih=591&source=Inms&tbn=isch&sa=X&sqi=2&ved=0ahUKEwiF0pfPpILOAhXm7oMKHVttCcwQ_AUIBigB#tbn=isch&tbs=rimg%3ACcolmjtDHHeWljiG_1IMqK7LtfJhymEiq4L-wfOXQVRrxGKSqKq nq9fFTwLM8NaA21mJMVG2FpycxSmHY0heSKeGU-CoSCYb-Uyorsu18EU8iyUFBkrbvKhl-JmHKYSKrgv7ARtf7E3Z9wzzcqEgl85dBVGvEYpBEpS2T7b4KSPSoSCagqqr18VPAETvAm glvycxSKhIJsZW1oDbWYkwRNTofWUvgcikqEglUbyWnJzFKYRH9F0PhKF9sqCoSCdjSF5lp4ZT4EaX9MgmrEVAJ&q=exploracion%20de%20cavidad%20oral&imgcr=zdKcMZ3W2AIVNM%3A). Fecha de consulta: 20-07-2016.
56. Exploración de los labios. [https://www.google.com.mx/search?q=protector+bucal&biw=1242&bih=591&source=Inms&tbn=isch&sa=X&sqi=2&ved=0ahUKEwiF0pfPpILOAhXm7oMKHVttCcwQ\\_AUIBigB#tbn=isch&q=exploracion+de+labios&imgcr=4\\_Fc3wkLhwMwJM%3A](https://www.google.com.mx/search?q=protector+bucal&biw=1242&bih=591&source=Inms&tbn=isch&sa=X&sqi=2&ved=0ahUKEwiF0pfPpILOAhXm7oMKHVttCcwQ_AUIBigB#tbn=isch&q=exploracion+de+labios&imgcr=4_Fc3wkLhwMwJM%3A). Fecha de consulta: 20-07-2016.

57. Exploración de mucosa y carrillos. [https://www.google.com.mx/search?q=protector+bucal&biw=1242&bih=591&source=Inms&tbm=isch&sa=X&sqi=2&ved=0ahUKEwiF0pfPpILOAhXm7oMKHVttCcwQ\\_AUIBigB#tbm=isch&tbs=rimg%3ACbluiNkDu34dljg8eW7T0wPulzLxWLLySyrdPul5Q\\_1kNou2rAPGYJP2Ws6cr2WbHOLZrvycrlfEF5fUgpkIqI9JIPSoSCTx5btPTA-6XEeAT-tFQfFQvKhI-JMvFYuXJLkT0RWhKqhKwhEG0qEgk-4jID-Q2i7RHZM2LARyRVsSoSCasA8Zgk\\_1ZazERcVxjtp65qsKhIjpyvZZsc4tmsRNnmgCWJ8acwqEgm\\_1Jysh8QXI9RGOI8xdKj5Y4yoSCSCmSWoj0mU9-EZkxFbqQbAfu&q=exploracion%20de%20MUCOSA%20Y%20CARRILLOS](https://www.google.com.mx/search?q=protector+bucal&biw=1242&bih=591&source=Inms&tbm=isch&sa=X&sqi=2&ved=0ahUKEwiF0pfPpILOAhXm7oMKHVttCcwQ_AUIBigB#tbm=isch&tbs=rimg%3ACbluiNkDu34dljg8eW7T0wPulzLxWLLySyrdPul5Q_1kNou2rAPGYJP2Ws6cr2WbHOLZrvycrlfEF5fUgpkIqI9JIPSoSCTx5btPTA-6XEeAT-tFQfFQvKhI-JMvFYuXJLkT0RWhKqhKwhEG0qEgk-4jID-Q2i7RHZM2LARyRVsSoSCasA8Zgk_1ZazERcVxjtp65qsKhIjpyvZZsc4tmsRNnmgCWJ8acwqEgm_1Jysh8QXI9RGOI8xdKj5Y4yoSCSCmSWoj0mU9-EZkxFbqQbAfu&q=exploracion%20de%20MUCOSA%20Y%20CARRILLOS). Fecha de consulta: 20-07-2016.
58. Exploración de paladar. [https://www.google.com.mx/search?q=protector+bucal&biw=1242&bih=591&source=Inms&tbm=isch&sa=X&sqi=2&ved=0ahUKEwiF0pfPpILOAhXm7oMKHVttCcwQ\\_AUIBigB#tbm=isch&q=exploracion+de+paladar&imgrc=Maiv3DmKssEUPM%3A](https://www.google.com.mx/search?q=protector+bucal&biw=1242&bih=591&source=Inms&tbm=isch&sa=X&sqi=2&ved=0ahUKEwiF0pfPpILOAhXm7oMKHVttCcwQ_AUIBigB#tbm=isch&q=exploracion+de+paladar&imgrc=Maiv3DmKssEUPM%3A). Fecha de consulta: 20-07-2016.
59. Exploración de lengua. [https://www.google.com.mx/search?q=protector+bucal&biw=1242&bih=591&source=Inms&tbm=isch&sa=X&sqi=2&ved=0ahUKEwiF0pfPpILOAhXm7oMKHVttCcwQ\\_AUIBigB#tbm=isch&q=exploracion+de+la+lengua&imgrc=Qn7LFUwYwf8FjM%3A](https://www.google.com.mx/search?q=protector+bucal&biw=1242&bih=591&source=Inms&tbm=isch&sa=X&sqi=2&ved=0ahUKEwiF0pfPpILOAhXm7oMKHVttCcwQ_AUIBigB#tbm=isch&q=exploracion+de+la+lengua&imgrc=Qn7LFUwYwf8FjM%3A). Fecha de consulta: 20-07-2016.
60. Inspección base de lengua y bucofaringe. [https://www.google.com.mx/search?q=protector+bucal&biw=1242&bih=591&source=Inms&tbm=isch&sa=X&sqi=2&ved=0ahUKEwiF0pfPpILOAhXm7oMKHVttCcwQ\\_AUIBigB#tbm=isch&q=INSPECCION+BASE+DE+LA+LENGUA+Y+BUCOFARINGE&imgrc=F4f9MJ\\_zaD8ceM%3A](https://www.google.com.mx/search?q=protector+bucal&biw=1242&bih=591&source=Inms&tbm=isch&sa=X&sqi=2&ved=0ahUKEwiF0pfPpILOAhXm7oMKHVttCcwQ_AUIBigB#tbm=isch&q=INSPECCION+BASE+DE+LA+LENGUA+Y+BUCOFARINGE&imgrc=F4f9MJ_zaD8ceM%3A). Fecha de consulta: 20-07-2016.
61. Examen de cuello. [https://www.google.com.mx/search?q=protector+bucal&biw=1242&bih=591&source=Inms&tbm=isch&sa=X&sqi=2&ved=0ahUKEwiF0pfPpILOAhXm7oMKHVttCcwQ\\_AUIBigB#tbm=isch&tbs=rimg%3ACXDvmVwZ-DFIlg40h6QEhnntqsJUy-zIGXSWzG7nthXXZMhpxYEN-rZeJmsO0B2tZOBDOAYMpieanoLAISRS7zJWvCoSCTjSHpASGee2EWOPUj8tqnR4KhIJqwlT-L7OUZ\\_dIRFX2IZEc8kfwqEglbMbue2FddkxGv2hCk9XgaZyoSCSGnFgQ2tI4mEYY4fnncQCXrKhI-Jaw7QHa1k4EMR8RFbtWevpjE\\_qEgk4BgymJ5qeghFWPWU1SM5CSCoSCcAhJFLvMla8EW8h9yync2C\\_1&q=examen%20de%20cuello&imgrc=4oGPeGEWQTtM1M%3A](https://www.google.com.mx/search?q=protector+bucal&biw=1242&bih=591&source=Inms&tbm=isch&sa=X&sqi=2&ved=0ahUKEwiF0pfPpILOAhXm7oMKHVttCcwQ_AUIBigB#tbm=isch&tbs=rimg%3ACXDvmVwZ-DFIlg40h6QEhnntqsJUy-zIGXSWzG7nthXXZMhpxYEN-rZeJmsO0B2tZOBDOAYMpieanoLAISRS7zJWvCoSCTjSHpASGee2EWOPUj8tqnR4KhIJqwlT-L7OUZ_dIRFX2IZEc8kfwqEglbMbue2FddkxGv2hCk9XgaZyoSCSGnFgQ2tI4mEYY4fnncQCXrKhI-Jaw7QHa1k4EMR8RFbtWevpjE_qEgk4BgymJ5qeghFWPWU1SM5CSCoSCcAhJFLvMla8EW8h9yync2C_1&q=examen%20de%20cuello&imgrc=4oGPeGEWQTtM1M%3A). Fecha de consulta: 20-07-2016.
62. Llanio Navarro Raimundo. Op. Cit. (2003). P- 216-226.
63. Kaplan, Adrew S. y Leon A. Assael. (1991). Tempromandibular disorders, diagnosis and treatment. Philadelphia, W.B. Saunders Company,
64. Mongini, Franco y otros. (2000). Personality Characteristics and accompanying symptoms in temporomandibular joint dysfunction, headache and facial pain. Journal of orofacial pain. Vol. 14 N° 1.
65. Kaplan, Adrew S. y Leon A.(1991). Op. Cit. p- 28.
66. Ciancaglini, Riccardo y otros (1994). Ear, Nose, and Throat Symptoms in patients with TMD: The association of symptoms according to severity of arthropathy. Journal of orofacial pain. Volume 8, N° 3.



67. Gelb, Harold. (1985). Clinical management of head, neck and temporomandibular joint pain and dysfunction. 2a. ed. Philadelphia, W.B. Saunders Company.
68. Stockstill, John W y Norman D. Mohl. De la Universidad de Nebraska, USA. (1991) .Evaluation of temporomandibular joint sounds. Diagnostic, analysis and clinical implications. Dental clinics of North America. Vol. 35 N° 1 January.
69. Huddleston Slater, James J. R. y otros. (2004). A comparative Study between clinical and instrumental methods for the recognition of internal derangements with a clicking sound on condylar movement. Journal of orofacial pain. Vol. 18 N° 2.
70. Kaplan, Adrew S. y Leon A. Assael. (1991). Tempromandibular disorders, diagnosis and treatment. Philadelphia, W.B. Saunders Company.
71. Dworkin, Samuel F., Jeffrey Sherman y Lloyd Mancini. (2002). Reliability, validity and clinical utility of the research diagnostic criteria for temporomandibular disorders Axis II scales: depression, non-specific physical symptoms and graded chronic pain. Journal of orofacial pain. Volume 16 N° 3.
72. Dworkin, Samuel F. y Linda LeResche. (1992). Research Diagnostic Criteria for temporomandibular disorders. J Craniomand Disord Facial Oral Pain. Cap. 6: 301-355. Página: [www.rdc-tmdinternational.org](http://www.rdc-tmdinternational.org).
73. Sakar A. (2003). Prevención es nuestra mayor preocupación: desordenes de la articulación temporomandibular. Houston [fecha de acceso 23may 2003 ]; disponible en: <http://www.midentista.com.mx/desorden.htm>.
74. Prevención disfunción de ATM. La plata. Buenos aires. Argentina] [fecha de acceso 23 mayo 2003; disponible en: [http://www.odontocat.com/odontocat/prevención disfunción de ATM.htm](http://www.odontocat.com/odontocat/prevencion%20disfuncion%20de%20ATM.htm).
75. Disfunción del sistema masticatorio. Unidad de cirugía oral y maxilofacial. Fecha de acceso 23 mayo 2003]; disponible en: <http://www.unav.es/maxilofacial/ATM.htm>.
76. Okeson JP. (1995). Oclusión y afecciones temporomandibulares. 3ed. Madrid: Mosby Doyman Libros.
77. Díaz Fernández JM, Yau V. (1995). Tratamiento del síndrome de disfunción muscular y la articulación temporomandibular en adolescentes. Rev. Cubana Estomatológica; 7(2):237.
78. Brown KS, Bottomly WK. (1990). The utilization and mechanism of action of tricyclic antidepressants in the treatment of chronic facial pain. Anesth Pro; 37:223.
79. Aguilar M. Trastornos de la ATM. [fecha de acceso 23 mayo 2003]; disponible en: <http://www.ciof.com.ar/articulo-central.htm>.
80. Gay Escoda C. (1996). Patología disfuncional de la articulación temporomandibular. Universidad de Barcelona; pp. 117-53. Puesta al día. Alternativas terapéuticas del bruxismo. Tratamiento oclusal [fecha de acceso 23 mayo 2003]; disponible en: [http://www.marcono.com/discover how to relieve pain with TMJ Therapy.Htm](http://www.marcono.com/discover%20how%20to%20relieve%20pain%20with%20TMJ%20Therapy.Htm).

81. Luposello M, Montgomery N, Clendening Helt M.(1990). Effect of transcutaneous electrical nerves stulation (TENS) a painful and nonpaiful the mal stimuli. *J DentRes*; 69:295.
82. Almagro Urrutia S, De Los Santos L, Lorán Rguez L. (1998).Corrientes diadinámicas y galvánicas en el tratamiento de la disfunción temporomandibular. *Rev Cubana Estomatología*: 35(3):73-9.
83. Almagro Urrutia S, De Los Santos L, Lorán Rodríguez L. (1998). Corrientes diadinámicas y galvánicas en el tratamiento de la disfunción temporomandibular. *Rev Cubana Estomatología*; 35(3):73-9.
84. Díaz FJ, Naw V. (1990). Tratamiento del síndrome de la articulación temporomandibular. *Rev Cubana Estomatoogía*: 27:2. Signar de Mello Rode JB, Santos Livraria. (1995).Tratamiento das disfuncoes craniomandibulares ATM.Sao Paulo: LTDA; pp.183-204. . Puesta al día. Alternativas terapéuticas del bruxismo. Tratamiento oclusal. [ en línea] [fecha de acceso 23 mayo 2003]; disponible en: <http://www.marcono.com/discover how to relieve pain with TMJ Therapy. Htm>.
85. Recio Rguez C. Bruxismo en niños. [fecha de accesomayo 2003]; disponible en:<http://www.rodriguezrecio.com/bruxismo.html>.
86. Casos clínicos. [en línea] [fecha de acceso mayo 2003]; disponible en: <http://www.odonto.unam.mx/protesis/casosclinicos.html>.
87. Férulas. [fecha de acceso mayo 2003]; disponible en:<http://www.infonegocio.com/laboratoriofelix/ferulas.html>. *Indira García Martínez* Férula tipo gelb. [en línea] [fecha de accesomayo 2003]; disponible en: <http://www.arrakis.es/~ortoplus/esp/ferulas2.htm>. Recibido: 14 de julio del 2007. Aprobado: 2 de agosto del 2007. Facultad de Estomatología. Ave. Salvador Allende y calle G, municipio Plaza, Ciudad de La Habana. e-mail: [zuilen.jimenez@infomed.sld.cu](mailto:zuilen.jimenez@infomed.sld.cu).
88. Patologías. ATM. [en línea] [fecha de accesomayo 2003]; disponible en: <http://www.oralmaxilofacial.com/patologias3.html>.
89. Rodríguez Vázquez E. Patología de la ATM. [fecha de acceso mayo 2003]; disponible en:<http://www.eduardo vazquez.net/es/temporomandibular.htm>.
90. Aguilar M. Trastornos de la ATM. [fecha de acceso 23 mayo 2003]; disponible en: <http://www.ciof.com.ar/articulo-central.htm>. Patologías. ATM. [en línea] [fecha de accesomayo 2003]; disponible en: <http://www.oralmaxilofacial.com/patologias3.html>. Recibido: 14 de julio del 2007. Aprobado: 2 de agosto del 2007.
91. Scrivani, Steven J.; Keith, David A; Kaban, Leonard B (diciembre de 2008).«Temporomandibular Disorders». *N Engl J Med* (en inglés) (Massachusetts, Estados Unidos) **359**: 2693–705. Consultado el 16 de septiembre de 2013.
92. Aragón, MC; Aragón, F; Torres, LM (octubre de 2005). «Trastornos de la articulacion témporo-mandibular». *Rev. Soc. Esp. Dolor* (Narón, La Coruña, España) 12(7): 429–435. ISSN 1134-8046. Consultado el 24 de septiembre de 2013.
93. Aragón, F. Op. Cit. 429-435.
94. Okeson, Jeffrey P; de Leeuw, Reny (2011). «Differential Diagnosis of Temporomandibular Disorders

- and Other Orofacial Pain Disorders». *Dent Clin N Am* (en inglés) 55: 105–120. doi:10.1016/j.cden.2010.08.007. Consultado el 26 de septiembre de 2013.
95. Poveda Roda, Rafael; Bagán, José V.; Díaz Fernández, José María; Hernández Bazán, Sergio; Jiménez Soriano, Yolanda (2007). «Temporomandibular joint pathology. Review of temporomandibular joint pathology. Part I: Classification, epidemiology and risk factors». *Med Oral Patol Oral Cir Bucal* (en inglés) (Valencia, España) 12: E292–8. Consultado el 12 de septiembre de 2013.
96. Organización Colegial de Dentistas de España. «Nuevas Patologías Funcionales de la ATM».
97. Córdoba Espada, Sonia (2013). «Un Dolor Recurrente, migrañas, cefaleas, vertigos y aparato masticatorio».
98. M<sup>a</sup> Dolores Barata Caballero, Jose Larena-Avellaneda Mesa, Pedro A. Moreno, Alejandro Durán Porto (octubre de 2007). «Compromiso funcional extra-articular de la articulación temporomandibular». *Gaceta Dental* (185): 9. Consultado el 21 de junio de 2013.
99. Limitación de apertura bucal. [https://www.google.com.mx/search?q=trastornos+temporomandibulares&biw=1242&bih=591&source=lnms&tbn=isch&sa=X&sqi=2&ved=0ahUKEwiFmp3Uh4HOAhVi9YMKHQomCXYQ\\_AUIBigB#tbn=isch&q=limitacion+de+apertura+bucal&imgsrc=CskCNJ-u\\_S\\_rdM%3A](https://www.google.com.mx/search?q=trastornos+temporomandibulares&biw=1242&bih=591&source=lnms&tbn=isch&sa=X&sqi=2&ved=0ahUKEwiFmp3Uh4HOAhVi9YMKHQomCXYQ_AUIBigB#tbn=isch&q=limitacion+de+apertura+bucal&imgsrc=CskCNJ-u_S_rdM%3A)
100. Jose Larena-Avellaneda Mesa. «Síndrome de la Boca Ardiente». *The Clinical Journal of Pain*. «Traumatic Functional Pathology of the Masticatory System».
101. Anderson, Gary C; Gonzalez, Yoly M; Schiffman, Eric L (2010). «Research Diagnostic Criteria for Temporomandibular Disorders: Future Directions». *Journal of orofacial pain* (en inglés) 24 (1): 79–88. PMID 20213033. Consultado el 25 de septiembre de 2013.
102. Scrivani, Steven J.; Keith, David A; Kaban, Leonard B (2008). «Temporomandibular Disorders». *N Engl J Med* (en inglés) (Massachusetts, Estados Unidos) 359: 2693–705. Consultado el 16 de septiembre de 2013.
103. Aragón, MC; Aragón, F; Torres, LM (2005). «Trastornos de la articulación temporomandibular». *Rev. Soc. Esp. Dolor* (Narón, La Coruña, España) 12(7): 429–435. ISSN 1134-8046. Consultado el 24 de septiembre de 2013.
104. Aragón, MC; Aragón, F; Torres, LM (2005). «Trastornos de la articulación temporomandibular». *Rev. Soc. Esp. Dolor* (Narón, La Coruña, España) 12(7): 429–435. ISSN 1134-8046. Consultado el 24 de septiembre de 2013.
105. Anderson, Gary C; Gonzalez, Yoly M; Schiffman, Eric L (2010). «Research Diagnostic Criteria for Temporomandibular Disorders: Future Directions». *Journal of orofacial pain* (en inglés) 24 (1): 79–88. PMID 20213033. Consultado el 25 de septiembre de 2013.
106. Articulación temporomandibular. [https://www.google.com.mx/search?q=trastornos+temporomandibulares&biw=1242&bih=591&source=lnms&tbn=isch&sa=X&sqi=2&ved=0ahUKEwiFmp3Uh4HOAhVi9YMKHQomCXYQ\\_AUIBigB#tbn=isch&q=articulacion+temporomandibular&imgdii=2AzXPo18](https://www.google.com.mx/search?q=trastornos+temporomandibulares&biw=1242&bih=591&source=lnms&tbn=isch&sa=X&sqi=2&ved=0ahUKEwiFmp3Uh4HOAhVi9YMKHQomCXYQ_AUIBigB#tbn=isch&q=articulacion+temporomandibular&imgdii=2AzXPo18)

- KLur9M%3A%3B2AzXPo18KLur9M%3A%3BeiJwP0eRfMowRM%3A&imgrc=2AzXPo18KLur9M%3A. Fecha de consulta: 20-07-2016.
107. Aragón, MC; Aragón, F; Torres, LM (octubre de 2005). «Trastornos de la articulación temporomandibular». *Rev. Soc. Esp. Dolor* (Narón, La Coruña, España) 12 (7): 429–435. ISSN 1134-8046. Consultado el 24 de septiembre de 2013.
  108. Kilpinen E, Melartin E. Radiographic signs in the temporomandibular and hand joints in patients with psoriatic arthritis. Kononen M, Wolf J, *Acta Odontol Scand*. 1991 Aug;49(4):191-6. Kononen M, Wenneberg B, Kallenberg A. Craniomandibular disorders in rheumatoid arthritis, psoriatic arthritis, and ankylosing spondylitis. A clinical study. *Acta Odontol Scand*. 1992 Oct; 50(5):281-7. Rasmussen OC, Bakke M. Psoriatic arthritis of the temporomandibular joint. *Oral Surg Oral Med Oral Pathol*. 1982 Apr; 53(4):351-7. Melchiorre D, Calderazzi A, Maddali Bongi S, Cristofani R, Bazzichi L, Eligi C, Maresca M, Ciompi M.A. Comparison of ultrasonography and magnetic resonance imaging in the evaluation of temporomandibular joint involvement in rheumatoid arthritis and psoriatic arthritis. *Rheumatology (Oxford)*. 2003 May; 42(5):673-6.
  109. Rubio. G; Casares. G: Patología prevalente en cóndilos hipoplásicos *Quintaessence*, Vol 10, N 4, 259-264, 1997. Obeso, JE. Casares, G: Trastornos intracapsulares de la Articulación Temporomandibular y proporción cóndilo-fosa. *RCOE*, Vol .5, N° 2; 129-135.
  110. Seligman DA, Pullinger AG: Association of occlusal variables among Refined TM patient diagnostic groups. *J Craniomand Disord and Oral Facial Pain* 1989; 3:227-236.
  111. Mc Neill y col. (1983). Accepted diagnosis and treatment modalities. Craneomandibular Disorder- The State of the Art, Part II. *J Prosthet Dent*. P.49:393-397.
  112. Laskin y col. (1969). Etiology of the pain-dysfunction syndrome. *Journal of the American Dental Association*. P-79:149.
  113. Greene y col. (1979). Myofascial pain-dysfunction syndrome. The evolution of concepts. Laskin editores.
  114. Bruxismo. [https://www.google.com.mx/search?q=trastornos+temporomandibulares&biw=1242&bih=591&source=Inms&tbn=isch&sa=X&sqi=2&ved=0ahUKEwiFmp3Uh4HOAhVi9YMKHQomCXYQ\\_AUIBigB#tbn=isch&q=bruxismo&imgrc=FEI0JzGrIP0wMM%3A](https://www.google.com.mx/search?q=trastornos+temporomandibulares&biw=1242&bih=591&source=Inms&tbn=isch&sa=X&sqi=2&ved=0ahUKEwiFmp3Uh4HOAhVi9YMKHQomCXYQ_AUIBigB#tbn=isch&q=bruxismo&imgrc=FEI0JzGrIP0wMM%3A). Fecha de consulta: 20-07-2016.
  115. Rotter BE. (2010) Temporomandibular joint disorders. In: Flint PW, Haughey BH, Lund LJ, et al, eds. *Cummings Otolaryngology: Head & Neck Surgery*. 5th ed. Philadelphia, Pa: Mosby Elsevier: Chap 94.
  116. Guarda Oclusal. [https://www.google.com.mx/search?q=protector+bucal&biw=1242&bih=591&source=Inms&tbn=isch&sa=X&sqi=2&ved=0ahUKEwiF0pfPpILOAhXm7oMKHVttCcwQ\\_AUIBigB#tbn=isch&tbs=rimg%3ACQkRYssUD832lji9iYP\\_1yX3xh1g5-8DMISihJtyfDHTiuLD8R6uopKEiRUSfWclJqIFeEQJkWdJLC1ZtHEuJp-ZBCyoSCb2Jg\\_1\\_1JffGHEXkSbfuvQMt6KhIJWdn7wMyVKKERHmSISgksCy0qEgkm3J8MdOK4sBEhxHkj784vICoSCfxHq6ikoSJFESzUYbWSUVsOKhIJR-](https://www.google.com.mx/search?q=protector+bucal&biw=1242&bih=591&source=Inms&tbn=isch&sa=X&sqi=2&ved=0ahUKEwiF0pfPpILOAhXm7oMKHVttCcwQ_AUIBigB#tbn=isch&tbs=rimg%3ACQkRYssUD832lji9iYP_1yX3xh1g5-8DMISihJtyfDHTiuLD8R6uopKEiRUSfWclJqIFeEQJkWdJLC1ZtHEuJp-ZBCyoSCb2Jg_1_1JffGHEXkSbfuvQMt6KhIJWdn7wMyVKKERHmSISgksCy0qEgkm3J8MdOK4sBEhxHkj784vICoSCfxHq6ikoSJFESzUYbWSUVsOKhIJR-)

- J9ZwgmogV4RSyOBI78Ing0qEgkRAmRZ0ksLVhHskJcvmLhOZyoSCW0cS4mn5kELEZXO\_1R-orhVJ&q=guarda%20oclusal&imgrc=WDn7wMyVKKFGzM%3A. Fecha de consulta: 20-07-2016.
117. Okeson, Jeffrey P; de Leeuw, Reny (2011). «Differential Diagnosis of Temporomandibular Disorders and Other Orofacial Pain Disorders» 55: 105–120. Consultado el 26 de septiembre de 2013.
118. Villaverde, V., Vargas, E., Morado, I. C., Pato, E., Lajas, C., Jover, J. A. & Hernández-García, C. (2002). El estudio sobre el manejo de la artritis reumatoide en España (emAR)(II). Características de los pacientes. *Revista Española de Reumatología*, 29(4), 130-141.
119. Osteoartritis. [https://www.google.com.mx/search?q=protector+bucal&biw=1242&bih=591&source=Inms&tbm=isch&sa=X&sqi=2&ved=0ahUKEwiF0pfPpILOAhXm7oMKHVttCcwQ\\_AUIBigB#tbm=isch&q=osteoartritis+atm&imgrc=MLEyQz1kRhJ4hM%3A](https://www.google.com.mx/search?q=protector+bucal&biw=1242&bih=591&source=Inms&tbm=isch&sa=X&sqi=2&ved=0ahUKEwiF0pfPpILOAhXm7oMKHVttCcwQ_AUIBigB#tbm=isch&q=osteoartritis+atm&imgrc=MLEyQz1kRhJ4hM%3A). Fecha de consulta: 20-07-2016.
120. Herrero-Beaumont G, Roman-Blas JA, Castañeda S y Jíimenez SA. (2009). Primary Osteoarthritis No Longer Primary: Three Subsets with Distinct Etiological, Clinical, and Therapeutic Characteristics. *Semin.Arthritis Rheum*. 39(2):71-80.
121. Herrero-Beaumont G. (2009). Op. Cit. P- 71-80
122. Bluestone R. Rheumatology. Houghton Mifflin Professional Publishers: Boston, United States; 1980. García J, Picazo J. Microbiología médica. Haurcourt Brace: Madrid, España; 1996.
123. Lavy C. (2007). Septic arthritis in Western and sub-Saharan African children - a review. *International Orthopaedics (SICOT)* 31:137-144. Visser S, Tupper J. (2009).Septic until proven otherwise Approach to and treatment of the septic joint in adult patients. *Canadian Family Physician, Le Médecin de famille canadien*. 55:374-5.
124. Sađlam S, Ayhan-Ardic F. (2006). Temporomandibular disorders seen in rheumatology practices: a review. *Rheumatol Int*. 26: 781-7.
125. Morlá R. (2004). Articulación temporomandibular: 1-Anatomía y patología más frecuente. *Seminarios de la Fundación Española de Reumatología*. 5 (Pt 5): 229-39.
126. Morlá R. (2004). Op.Cit. 229-39.
127. Concha G. (2007). Imágenes por resonancia magnética de la articulación temporomandibular. *Revista HCUCh*.18:121-30.
128. Sembronio S, Albiero A, Robiony M, Costa F, Toro C, Polito M. (2007). Septic arthritis of the temporomandibular joint successfully treated with arthroscopic lysis and lavage: case report and review of the literature. *Oral Surg Oral Med Oral Pathol Oral Radiol Endod*. 103(2):1-6.
129. Casar JC, Gutierrez JL, Infante P, Torres D. (2004). Journal of oral and maxillofacial surgery. Revisión de noviembre 2002 a febrero 2003. *Revista Secib On Line*. 2:1-13.
130. Casar JC. (2004). Op. Cit. 2:1-13.
131. Lavy C. (2007). Op. Cit. 137-144.

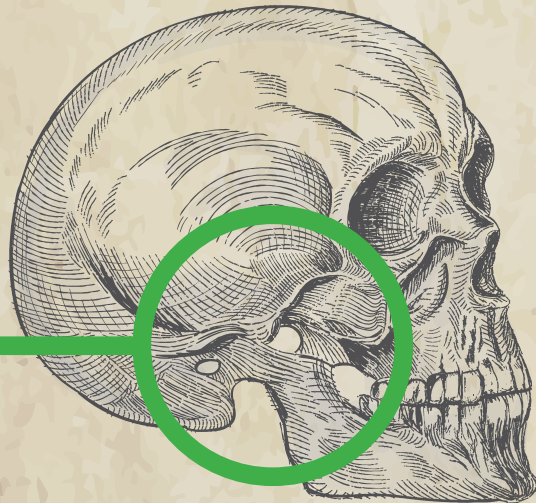132. Valmaseda E, Escoda CG. (2002). Diagnóstico y tratamiento de la patología de la articulación temporomandibular. *ORL- DIPS*. 29(Pt 2):55-70.
133. Valmaseda E, Escoda CG. (2002). *Op.Cit.* 55-70.
134. Visser S, Tupper J. (2009). Septic until proven otherwise Approach to and treatment of the septic joint in adult patients. *Canadian Family Physician, Le Médecin de famille canadien*. 55:374-5.
135. Villaverde, V., Vargas, E., Morado, I. C., Pato, E., Lajas, C., Jover, J. A. & Hernández-García, C. (2002). El estudio sobre el manejo de la artritis reumatoide en España (emAR)(II). Características de los pacientes. *Revista Española de Reumatología*, 29(4), 130-141.
136. Martín-Granizo, Rafael. (2003). Fisiopatología de la articulación temporomandibular. anomalías y deformidades. Sociedad española de Cirugía Oral y Maxilofacial. revisado el 01/04/2003 Obtenible en: [www.secom.org/articulos/monograficos/artatm.html#2.1.1](http://www.secom.org/articulos/monograficos/artatm.html#2.1.1)
137. Maeda, M.; Katsumata, A.; Arij, Y.; Muramatsu, A.; Yoshida, K.; Goto, S.; Kurita, K. & Arij, E. (2006). 3D-CT evaluation of facial asymmetry in patients with maxillofacial deformities. *Oral Surg. Oral Med. Oral Pathol. Oral Radiol. Endod.*, 102(3):382-90.
138. Kaban LB, Perrot DH, Fisher K. (1990). A protocol for management of temporomandibular joint ankylosis. *J Oral Maxillofac Surg*. 48:p-1145-1151.
139. Quintero. Monfort. Vitrovic. (2010). Osteoartrosis. Biología, Fisiopatología, Clínica y Tratamiento. Editorial: Médica panamericana. Editado en España. Cap.9, p.- 119-129. ISBN-978-84-9835-267-2.
140. Stoffelen D, Martens M, Renson L, Fabry G: (1992). Osteoid osteoma as a cause of knee pain. A review of 10 cases. *Acta Orthop Belgica*. 58(4):395-9.
141. Crotty, JM et al. (1996). Osteocondromatosis sinovial, *Clínicas Radiológica de América del Norte*, 34 (2):327-341, de marzo de 1996.
142. Giudici, MA et al. (1993). Tumores óseos cartilaginosos, *Clínicas Radiológica de América del Norte*, marzo - 31 (2) :237-259.
143. Moscow JA, Cowan KH. (2011). Biology of cancer. In Goldman L, Schafer AI, eds. Moscow JA, Cowan KH. Biology of cancer. In Goldman L, Schafer AI, eds. *Goldman's Cecil Medicine*. 24th ed. Philadelphia, PA: Saunders Elsevier; chap 185.
144. Bertoni F, Bacchini, Hogendoorn PCW. (2002). Chondrosarcoma. En: Tumours of Soft Tissue and Bone. Pathology and Genetics. Fletcher CDM, Unni KK, Mertens F, editores. World Health Organization Classification of Tumours. Lyon: IARC Press; p. 247-51.
145. Ottaviani G., Jaffe N. (2009). *The epidemiology of osteosarcoma*. In: Jaffe N. et al. "Pediatric and Adolescent Osteosarcoma". New York: Springer. doi:10.1007/978-1-4419-0284-9\_1. ISBN 978-1-4419-0283-2. PMID 20213383.
146. Bertoni F, Bacchini, Hogendoorn PCW. (2002). Chondrosarcoma. En: Tumours of Soft Tissue and Bone. Pathology and Genetics. Fletcher CDM, Unni KK, Mertens F, editores. World Health

Organization Classification of Tumours. Lyon: IARC Press; p. 247-51.

147. Arancibia, L., Venturelli, A., Mérida, I., Velázquez, J., & Becerra, H. (2013). Criterio de diagnóstico para el tratamiento quirúrgico de los Meniscopatías de la Articulación Temporomandibular. *Prensa méd. argent*, 99(1), 55-61.
148. Gola R, Chossegros C, Waller PY, Delmar H, Cheynet F. (1992). Fractures de la région condylienne. *Rev Stomatol Chir Maxillofac*. 93: 70-75.
149. Lindahl L, Hollender L. (1997). Condylar fractures of the mandible. II. Radiographic study of remodeling processes in the temporomandibular joint. *Int J Oral Surg*: 6: 153-Luis E. Y.S., Bernardo H. C., Antonio B. FRACTURAS MANDIBULARES. Servicio de Cirugía Plástica, Reparadora y Estética. Clínica Universitaria. Universidad de Navarra. Servicio de Cirugía Plástica, Reparadora y Estética. Clínica Universitaria. Universidad de Navarra. Surgery. Williams & Wilkins, 1997.
150. A. Wassouf, R. Verdeja, K.W. Grätz. (2005). Tratamiento conservador de las fracturas del cóndilo: Evaluación radiológica y clínica. *Conservative treatment of condyle fractures: Radiological and clinical evaluation*. *Rev Esp Cirug Oral y Maxilofac* v.27 n.2 Madrid mar.-abr.
151. Carrillo RJ, Mastranzo CH, González MG. (2011). Fractura de apófisis coronoides de la mandíbula. Caso clínico y revisión bibliográfica. *Rev Mex Cir Bucal Max*: 7 (3).
152. Eckelt U, Rasse M. (1995). Controle clinique, radiographique et axiographique après ostéosynthèse par vis de traction des fractures de la région condylienne de la mandibule. *Rev Stomatol Chir Maxillofac*. 96: 158-165.
153. Koury M, Champy M. (1987). Les résultats des ostéosyntheses mandibulaires par plaques miniaturisées vissées. À propos de 800 fractures traitées en dix ans. *Ann Chir Plast Esthet*: 32: 262-266.
154. Eckelt U, Rasse M. (1995). Controle clinique, radiographique et axiographique après ostéosynthèse par vis de traction des fractures de la région condylienne de la mandibule. *Rev Stomatol Chir Maxillofac*.; 96: 158-165.
155. Eckelt U, Rasse M. Op. Cit. (1995). 96: 158-165.

# ARTICULACIÓN TEMPOROMANDIBULAR, ALTERACIONES DIAGNÓSTICO Y TRATAMIENTO

Dr. Jesús Bernal Magaña



Facultad de Estudios Superiores Zaragoza,  
Campus I. Av. Guelatao No. 66  
Col. Ejército de Oriente,  
Campus II. Batalla 5 de Mayo s/n Esq. Fuerte de  
Loreto.  
Col. Ejército de Oriente.  
Iztapalapa, C.P. 09230 México D.F.

<http://www.zaragoza.unam.mx>

